


**ΠΑΘΗΣΕΙΣ ΤΟΥ ΑΝΑΠΤΥΣΣΟΜΕΝΟΥ  
ΣΚΕΛΕΤΟΥ ,  
ΣΤΙΣ ΑΘΛΗΤΙΚΕΣ ΔΡΑΣΤΗΡΙΟΤΗΤΕΣ**

**ΝΙΚΟΛΑΟΣ ΛΑΛΙΩΤΗΣ**

τ Επίκουρος Καθηγητής  
Ορθοπαιδικής - Ορθοπαιδικής Παίδων ΑΠΘ  
**M.Ch.Orth**

**ΙΑΤΡΙΚΟ ΔΙΑΒΑΛΚΑΝΙΚΟ ΚΕΝΤΡΟ**

# Ανάπτυξη

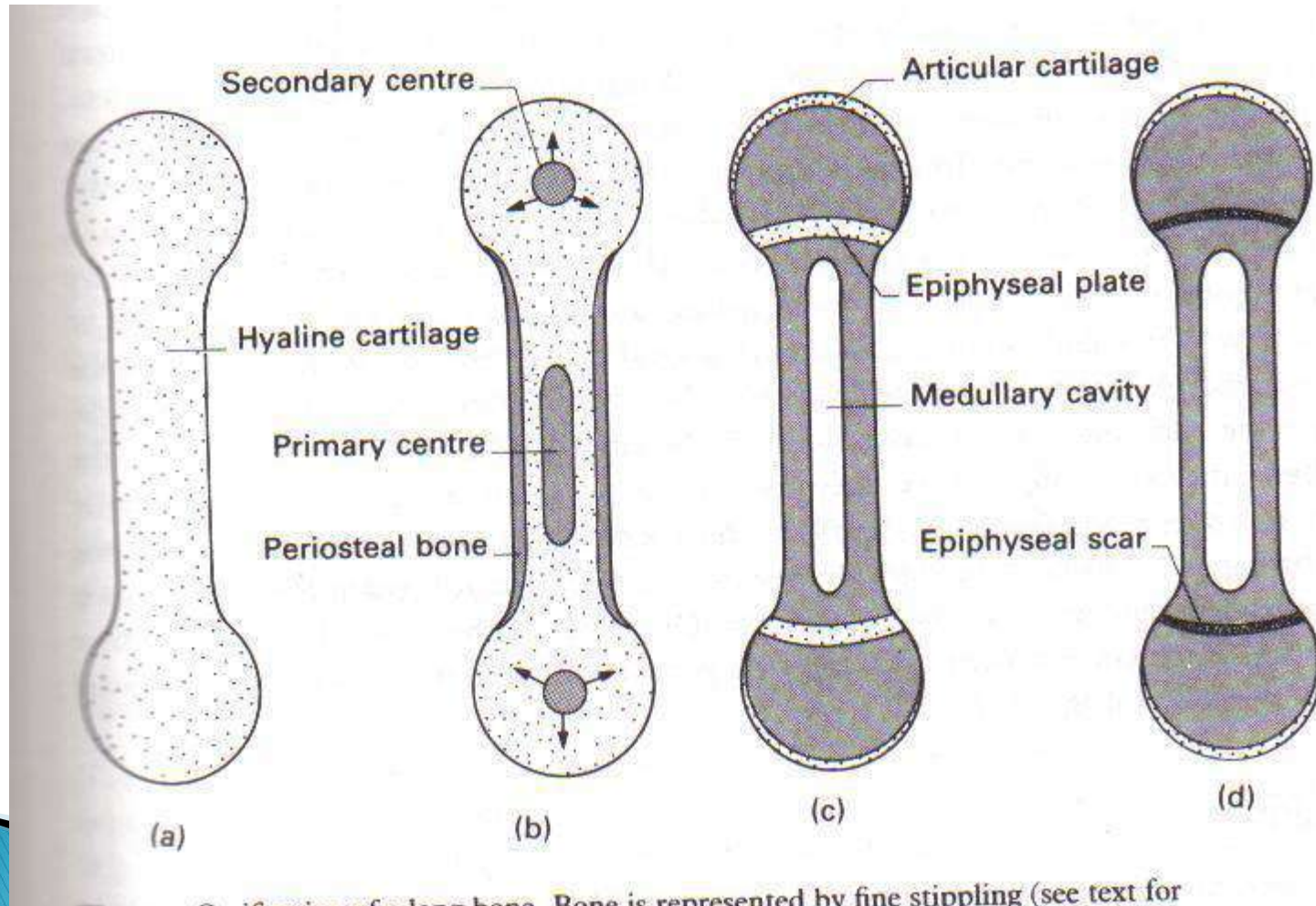
- ▶ Χαρακτηριστικό παιδικής ηλικίας
  - ▶ Μορφογένεση
  - ▶ Διαφοροποίηση
  - ▶ Διάταξη
  - ▶ Αύξηση σε αριθμό, αύξηση σε μέγεθος
  - ▶ Υπερπλασία , υπερτροφία
- 

# Νους υγιής, ΣΕ ΥΓΙΕΣ ΣΩΜΑ

- ▶ ΝΗΠΙΑΚΗ ΠΡΟΣΧΟΛΙΚΗ ΗΛΙΚΙΑ  
χορός, κολύμβηση, πολεμικές τέχνες,  
ομαδικά παιχνίδια
- ▶ ΣΥΝΤΟΝΙΣΜΟΣ κινήσεων, ομαδικό  
πνεύμα, ΑΝΑΠΤΥΞΗ μυϊκού συστήματος
- ▶ ΠΑΙΔΙΚΗ ΕΦΗΒΙΚΗ ΗΛΙΚΙΑ  
Προστίθεται ο πρωταθλητισμός



# Χονδρογενή οστά



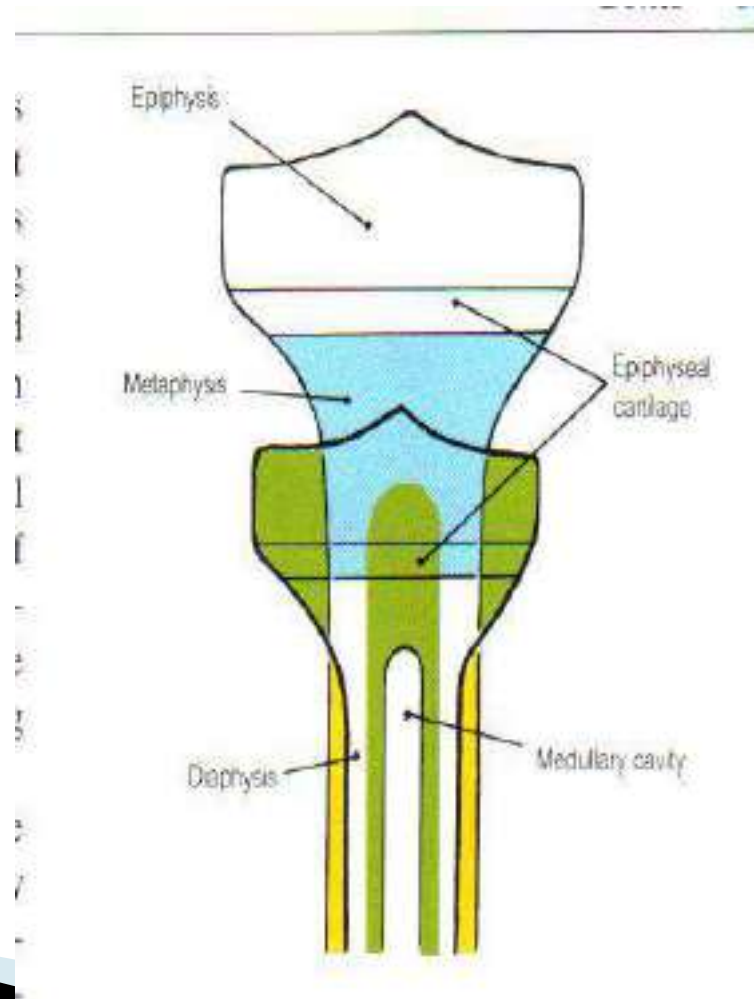
# Επιφυσιακή πλάκα

- ▶ Ζώνη μεσεγχυματικών κυττάρων
- ▶ Ζώνη πολλαπλασιασμού
- ▶ Ζώνη υπερτροφίας
- ▶ Ζώνη χονδροποίησης
- ▶ Ζώνη οστεοποίησης
- ▶ Ζώνη ανασχηματισμού



Figure 12-4 Histological section of definitive growth cartilage

# Κατά μήκος και κατά πλάτος ανάπτυξη του σκελετού



# Κατά μήκος ανάπτυξη του σκελετού

- ▶ Το 65% του ύψους των κάτω άκρων, προέρχεται από τις επιφυσιακές πλάκες στην περιοχή του γόνατος.
- ▶ Το 60% του ύψους των άνω άκρων, προέρχεται από τις επιφυσιακές πλάκες ΜΑΚΡΑΝ του αγκώνα

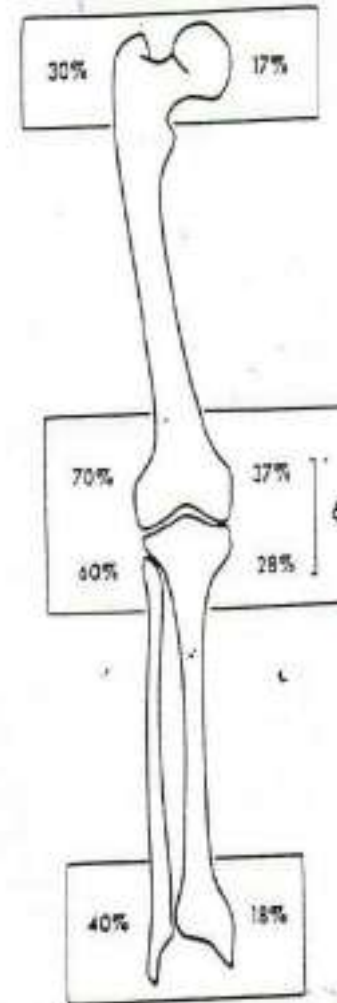


Fig. 2-3. Contributions made by the growth

# Οστεοχονδρίτιδα

- ▶ Παροδική ισχαιμική βλάβη της επίφυσης, ΠΡΙΝ την ολοκλήρωση του δευτερογενούς πυρήνα οστέωσης
- ▶ Αιτιολογία?

# Χονδρογενή οστά

- ▶ Διαφυση
- ▶ Επιφυση
- ▶ Μετάφυση
- ▶ Επιφυσιακή πλάκα

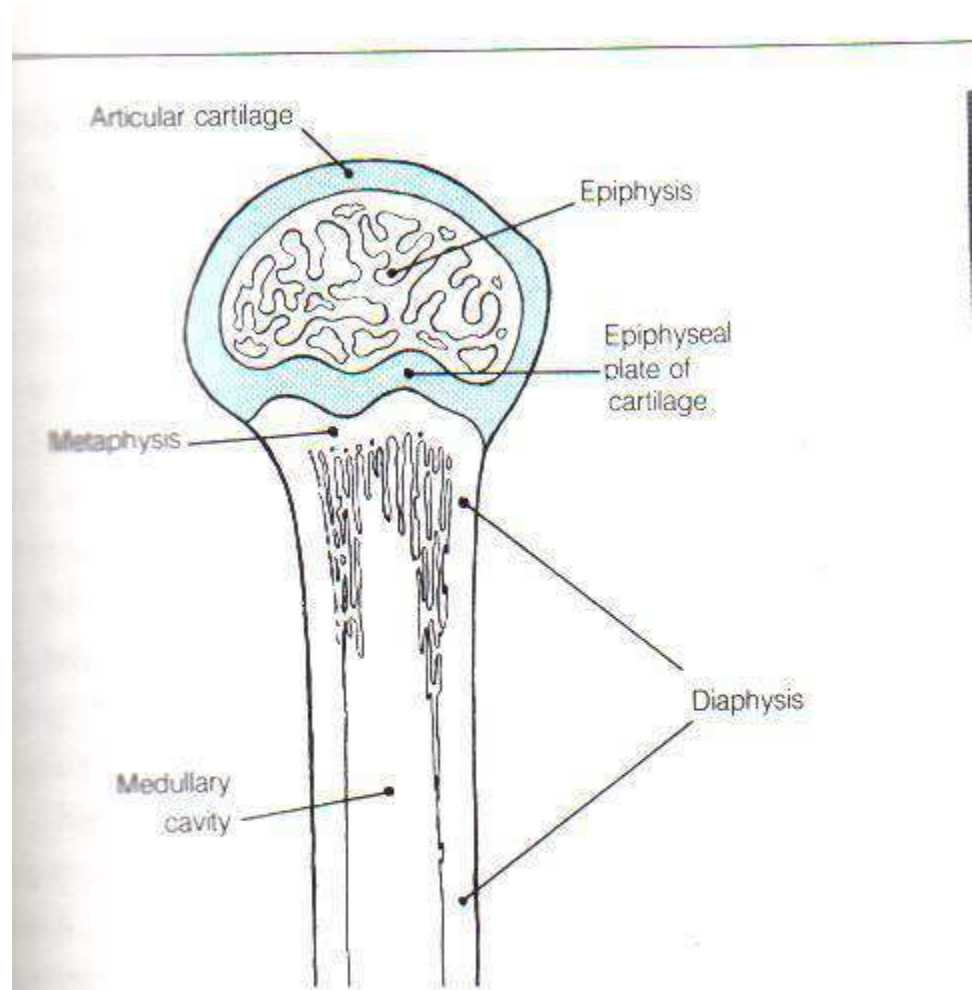


Diagram to illustrate the parts of a growing long bone.

# Οστεοχονδρίτιδα

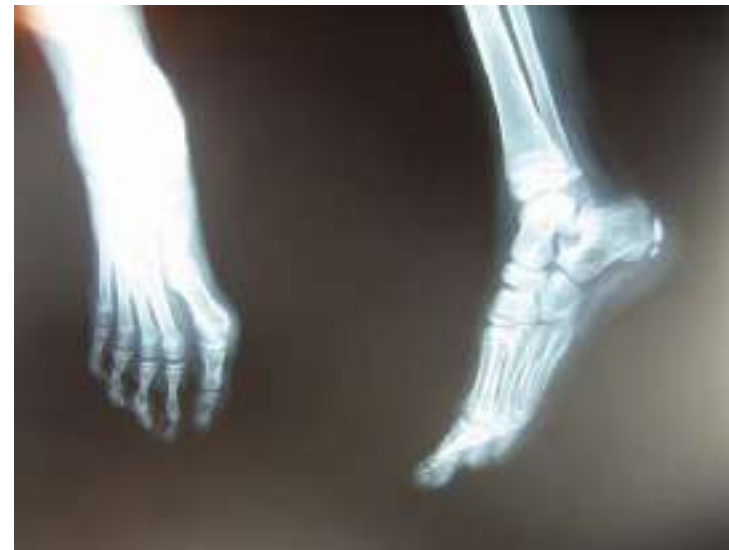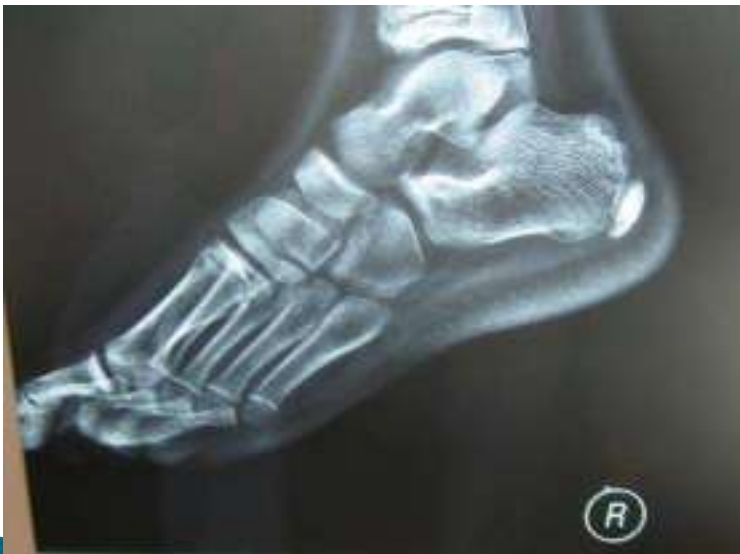- ▶ Οστεοχονδρίτιδα ή επιφυσιτίτιδα
- ▶ Πάθηση ενεργού αυξανόμενης επίφυσης
  - ▶ Μονήρης ή και διαδοχικές προσβολές
- ▶ Δυνητικά ΣΕ ΟΛΕΣ τις επιφύσεις δυνατόν να εμφανισθεί οστεοχονδρίτιδα
  - ▶ Έλξεως
  - ▶ Συμπιέσεως

# Οστεοχονδρίτιδα πτέρνης Sever

Σύνδρομο υπέρχρησης

Εμφάνιση της απόφυσης της πτέρνας 6-10 έτη  
ΦΥΣΙΟΛΟΓΙΚΑ εμφανίζει διαφραγμάτια που την  
χωρίζουν σε 2- 3 τμήματα

# Οστεοχονδρίτιδα πτέρνης Sever



# Οστεοχονδρίτιδα πτέρνης

- ▶ Η ακτινολογική εικόνα ΔΕΝ είναι παθογνωμονική
- ▶ Χαρακτηριστική σκλήρυνση της επίφυσης ΣΕ ΣΥΝΔΥΑΣΜΟ με την κλινική εικόνα

# Οστεοχονδρίτιδα σκαφοειδούς

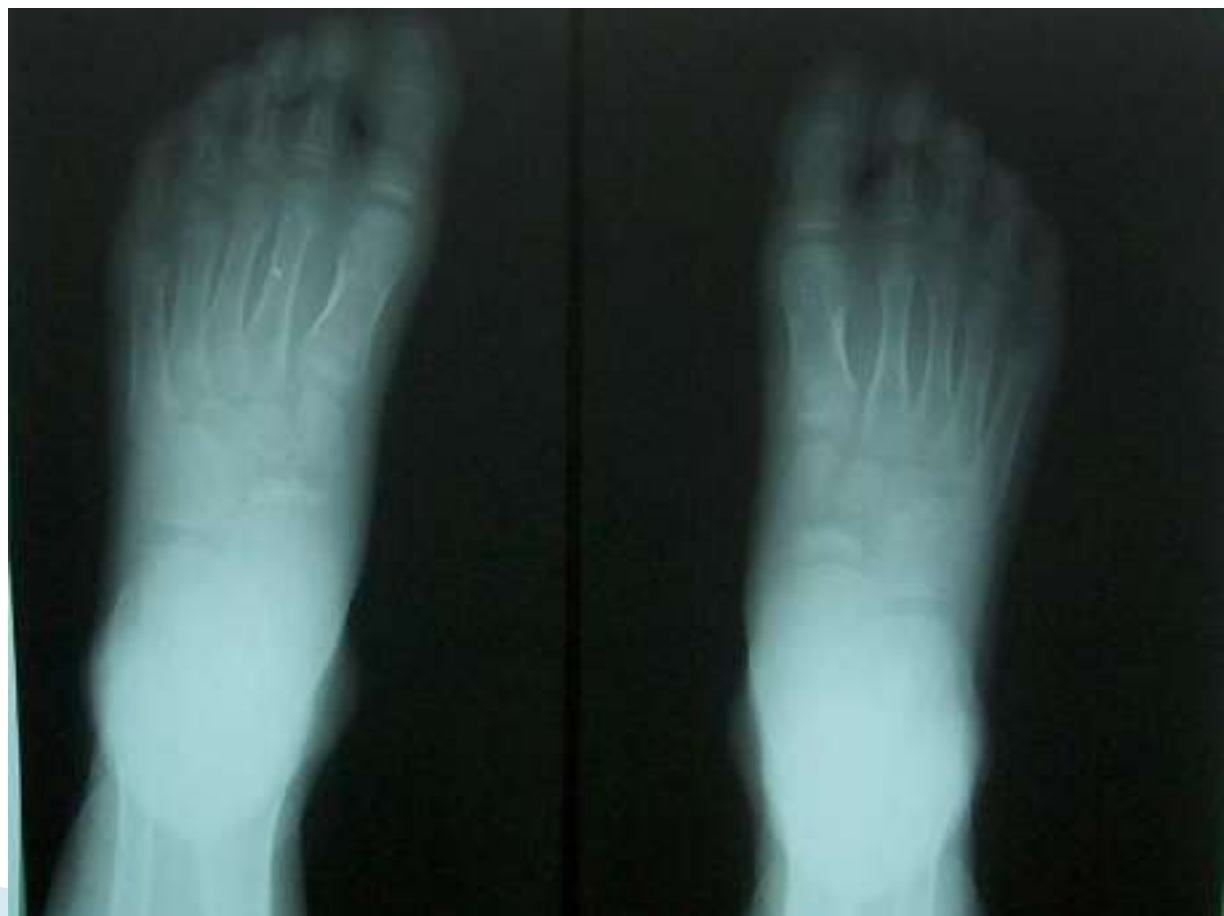- ▶ Νόσος που χαρακτηρίζεται από πόνο και οίδημα στην περιοχή
  - ▶ Λαμβάνει χώρα την περίοδο της οστεοποίησης του σκαφοειδούς
- ▶ Εμφάνιση πυρήνα οστέωσης σε ηλικία 2 έως 3 ετών
  - ▶ Ολοκλήρωση οστεοποίησης στα 8 έτη
    - ▶ ΠΟΛΛΑΠΛΟΙ ΠΥΡΗΝΕΣ ΟΣΤΕΩΣΗΣ

# Οστεοχονδρίτιδα σκαφοειδούς

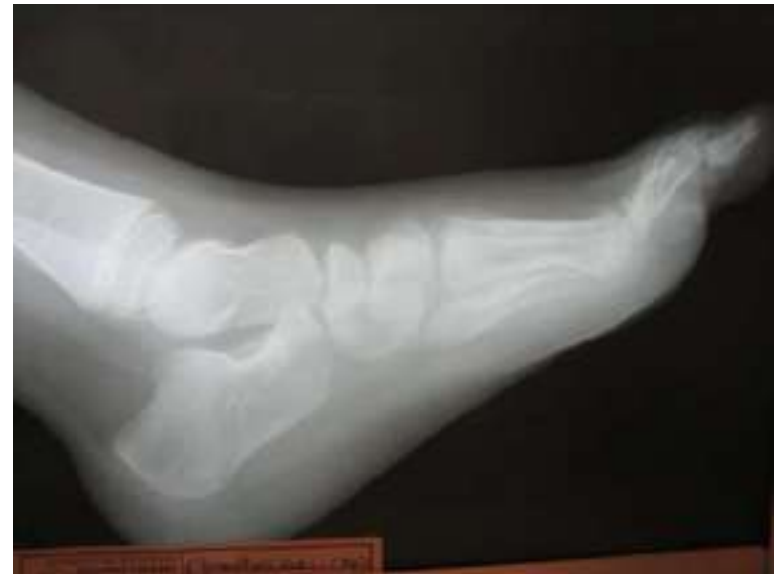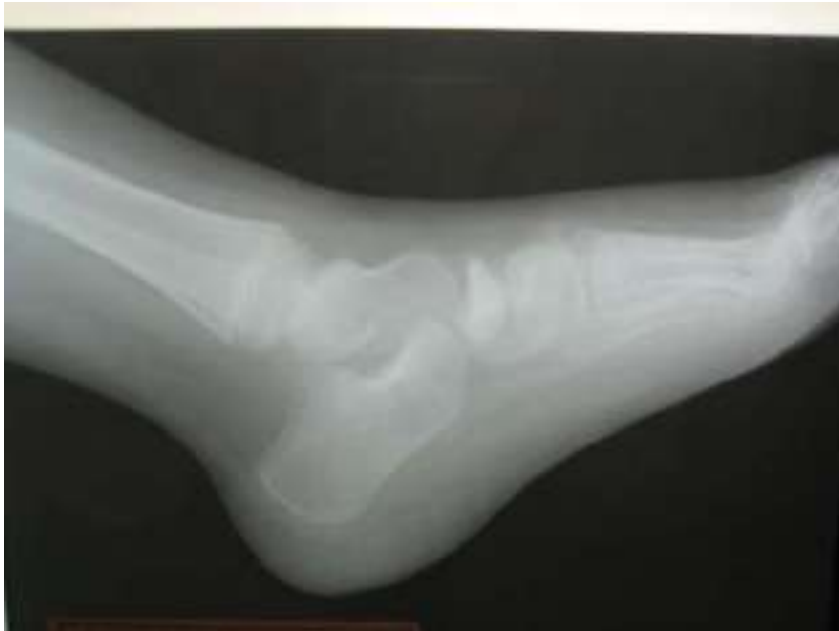- ▶ Μηχανική θεωρία
- ▶ Μηχανική συμπίεση του σκαφοειδούς ανάμεσα σε αστράγαλο και σφηνοειδές
- ▶ Έχει προηγηθεί η οστεοποίηση των οστών αυτών
- ▶ Ελαττώνεται η αγγειακή παροχή στο σκαφοειδές

# Οστεοχονδρίτιδα σκαφοειδούς ακτινολογική εικόνα

- ▶ Αποπλάτυνση σκαφοειδούς
  - ▶ Διάστικτη εικόνα με αυξημένη πυκνότητα νέκρωση οστού
  - ▶ Διαταραχή δοκίδωσης
  - ▶ Προσοχή σε ΔΙΠΛΟ πυρήνα οστέωσης



# Οστεοχονδρίτιδα σκαφοειδούς ακτινολογική εικόνα



# Οστεοχονδρίτιδα σκαφοειδούς Φυσική εξέλιξη

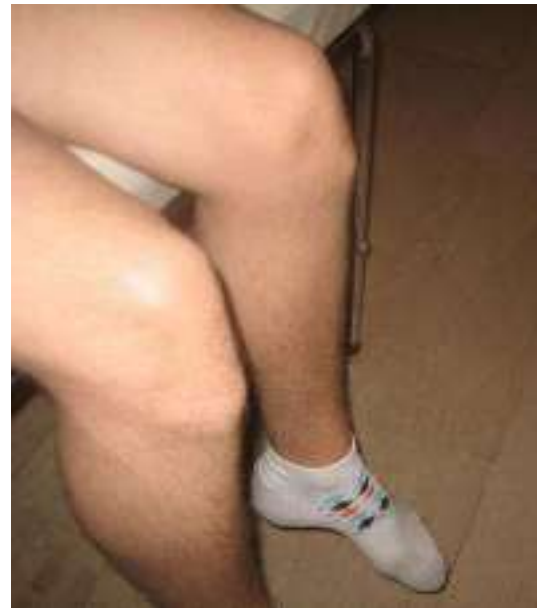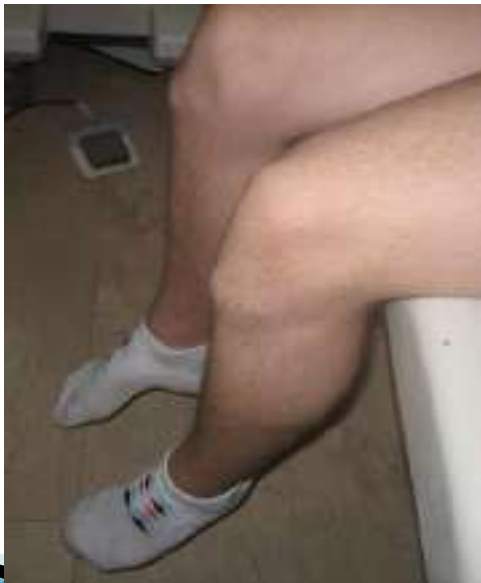- ▶ Ακτινολογική αποκατάσταση σε 18–36 μήνες
- ▶ Πλήρης αποκατάσταση



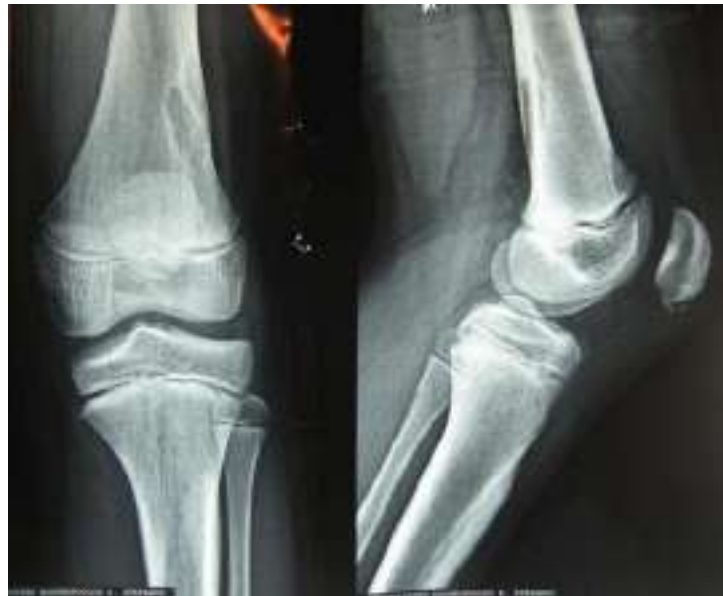

# Οστεοχονδρίτιδα κνημιαίου κυρτώματος

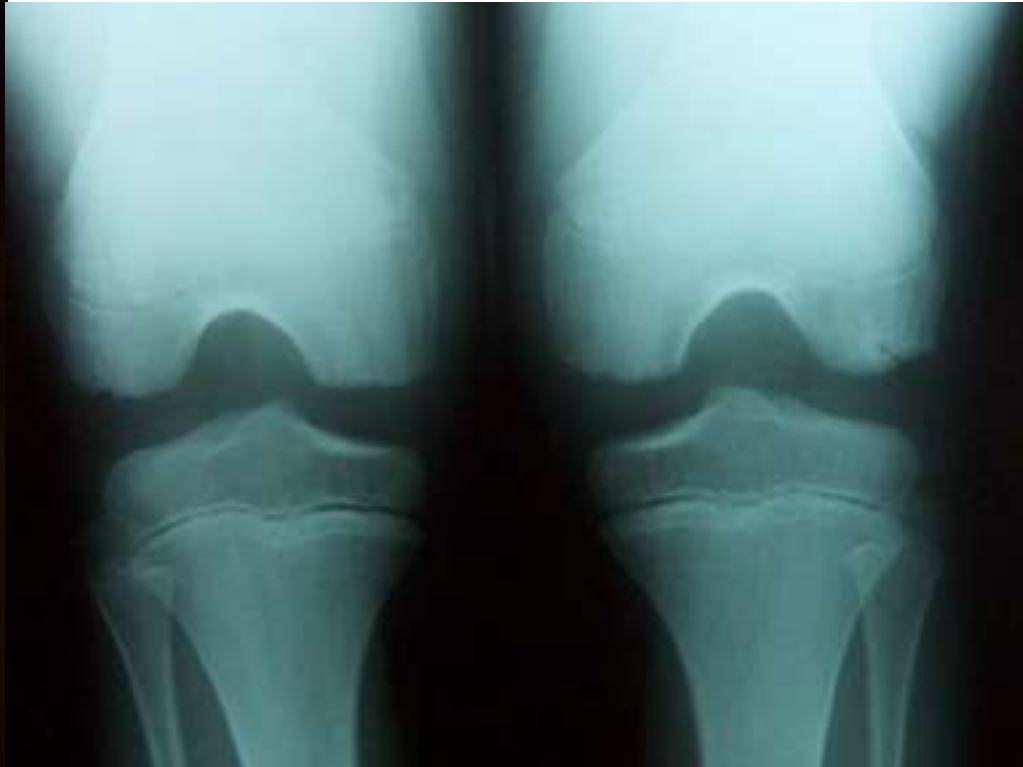
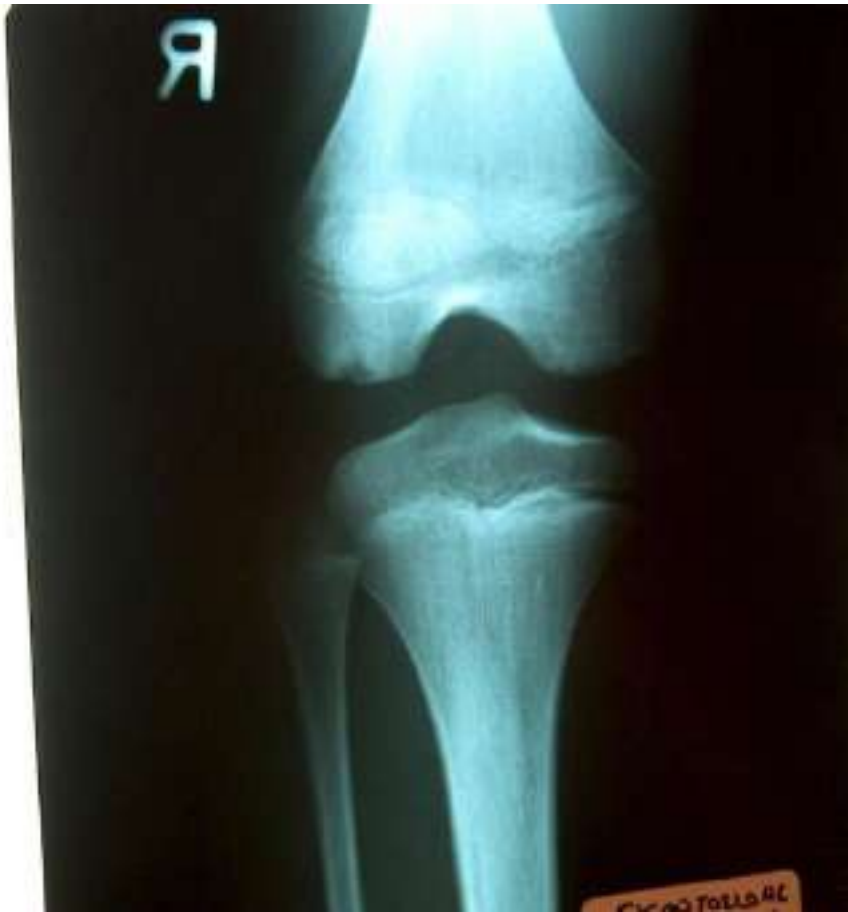- ▶ Έντονη εντοπισμένη ευαισθησία
- ▶ Πόνος ΜΕΤΑ από τις δραστηριότητες
- ▶ Προπέτεια στο κνημιαίο κύρτωμα
- ▶ Σταδιακά επιδεινώνεται με δυσχέρεια άθλησης, ακόμη και δυσχέρεια βάρδισης



# Οστεοχονδρίτιδα επιγονατίδος



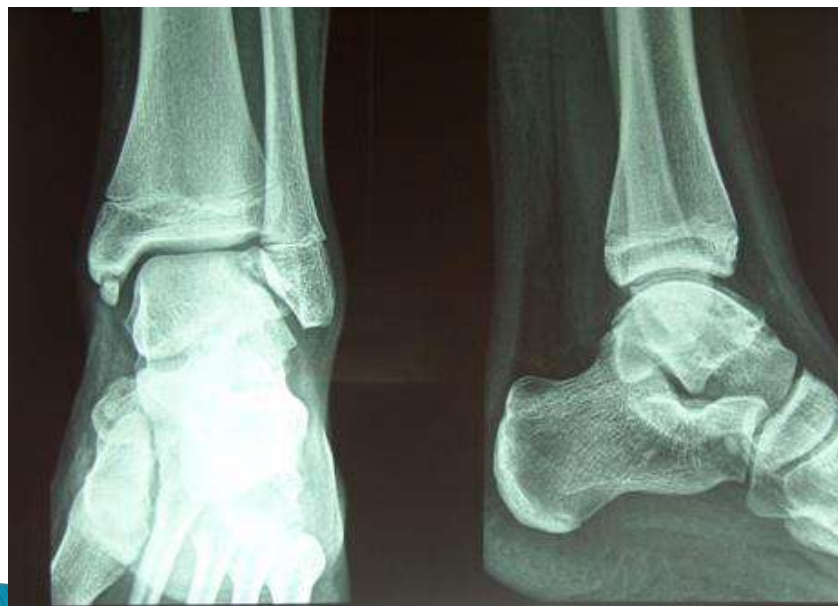# Διαχωριστική Οστεοχονδρίτιδα γόνατος



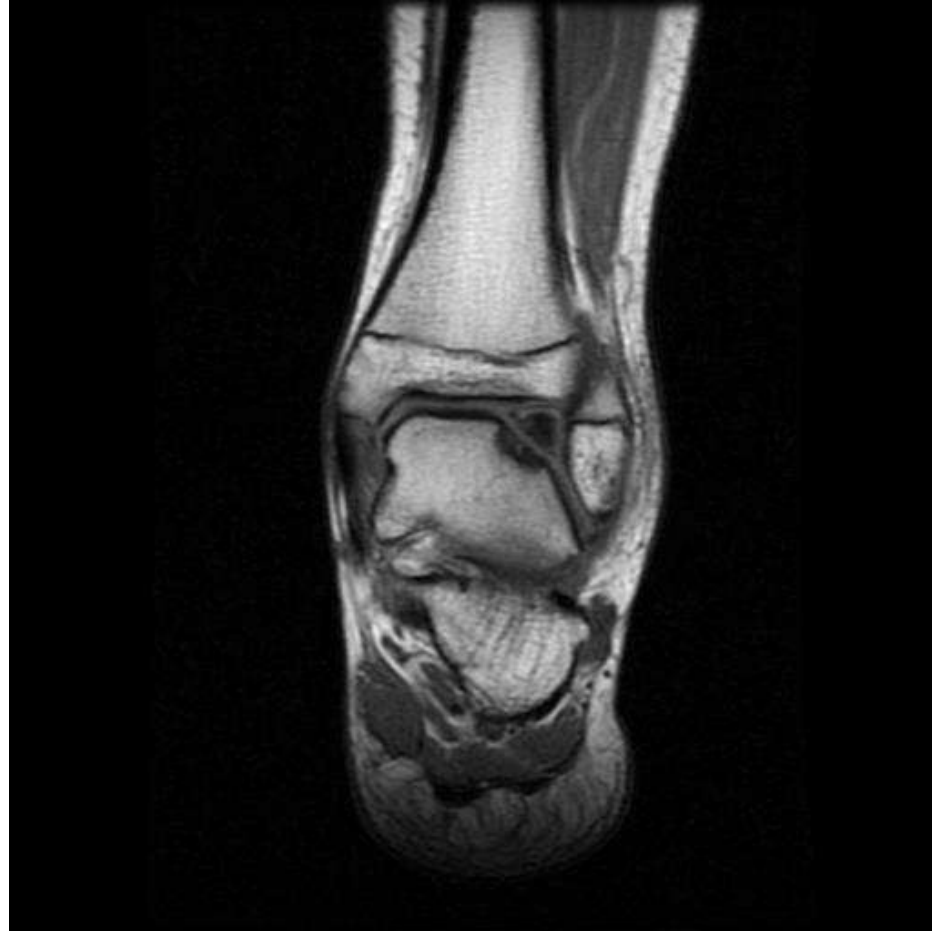Osteochondritis dissecans of the knee  
a practical guide for surgeons  
M. H. Jones, A. M. Williams  
*Bone Joint J* 2016;98-B:723-9.

- ▶ Early identification of OCD is essential as untreated OCD can lead to the premature degeneration of the joint, whereas appropriate treatment can halt the disease process and lead to healing. Establishing the stability of the lesion is a key part of providing the correct treatment. Stable lesions, particularly in juvenile patients, have greater propensity to heal with non-surgical treatment, whereas unstable or displaced lesions usually require surgical management

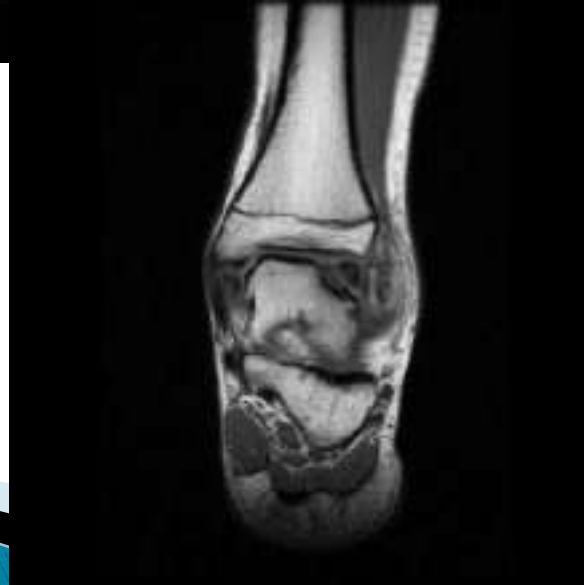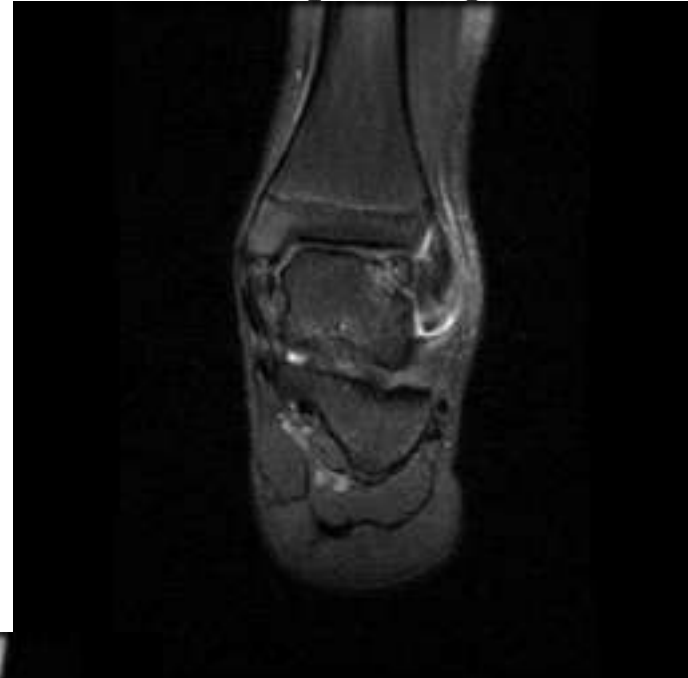
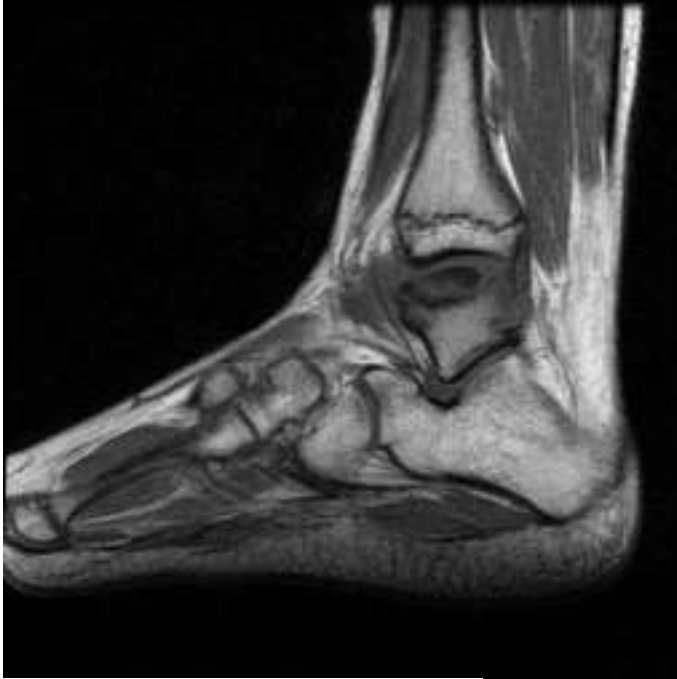# Οστεοχονδρίτιδα αστραγάλου



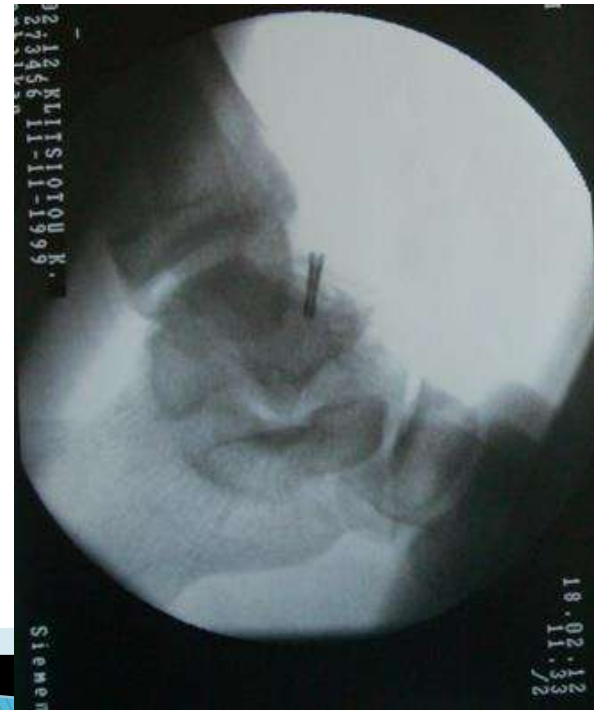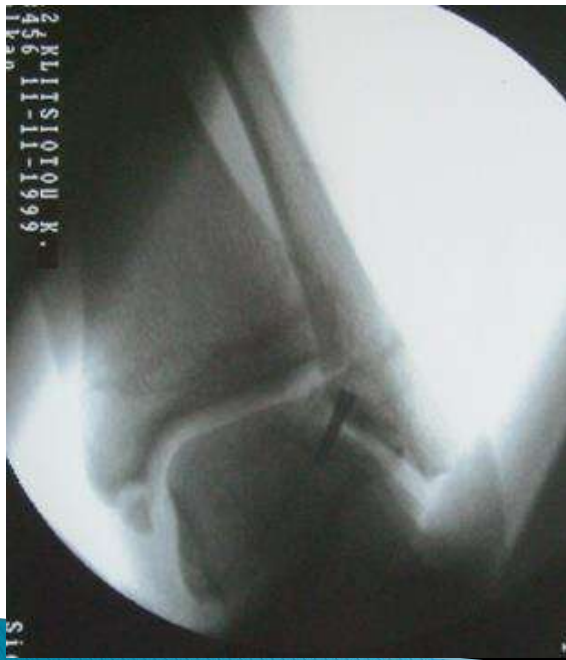# Οστεοχονδρίτιδα αστραγάλου



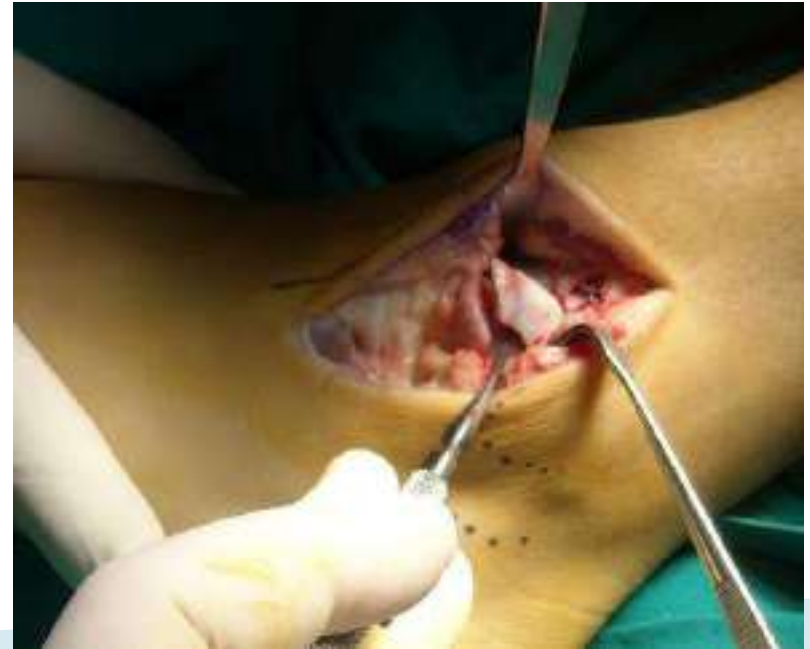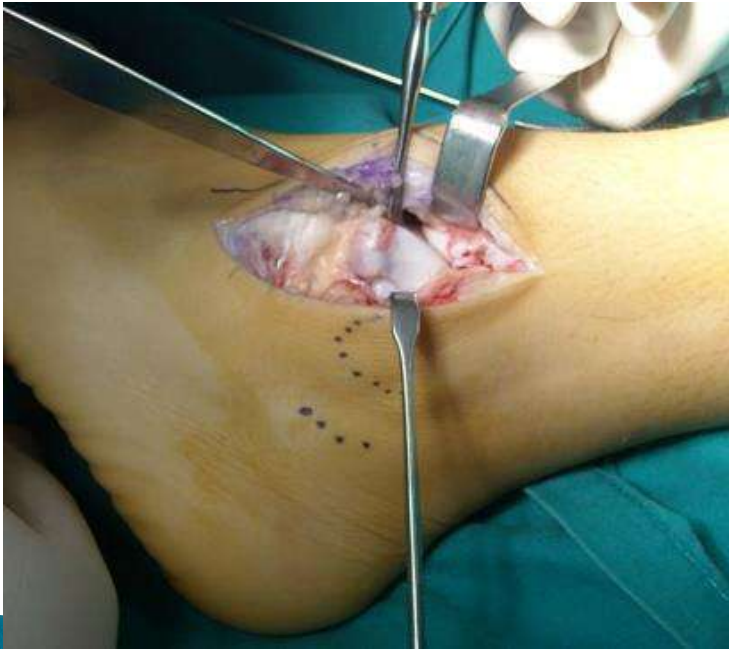# Οστεοχονδρίτιδα αστραγάλου




# Οστεοχονδρίτιδα αστραγάλου αντιμετώπιση



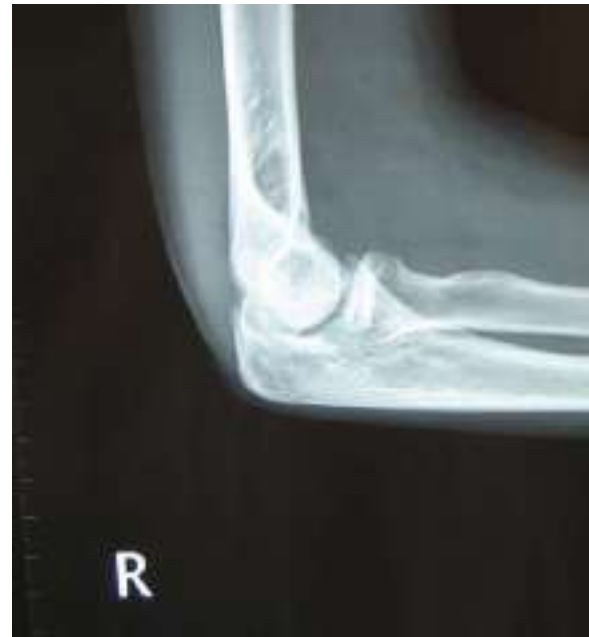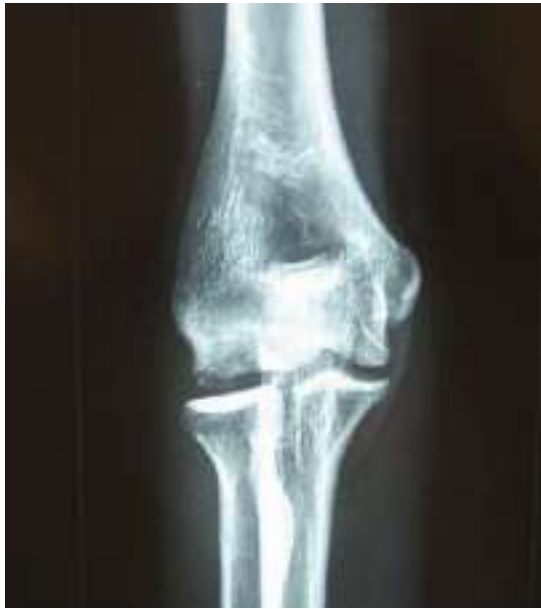# Οστεοχονδρίτιδα αστραγάλου αντιμετώπιση



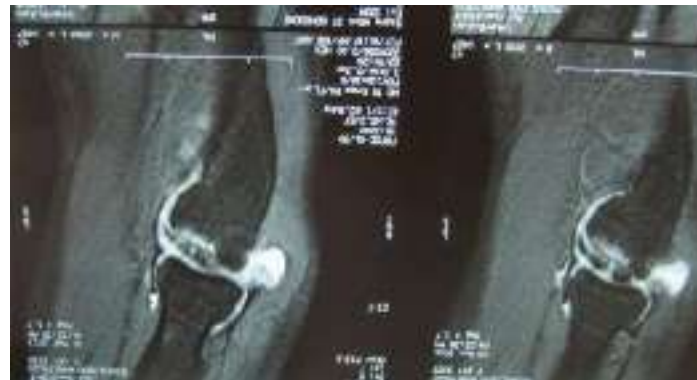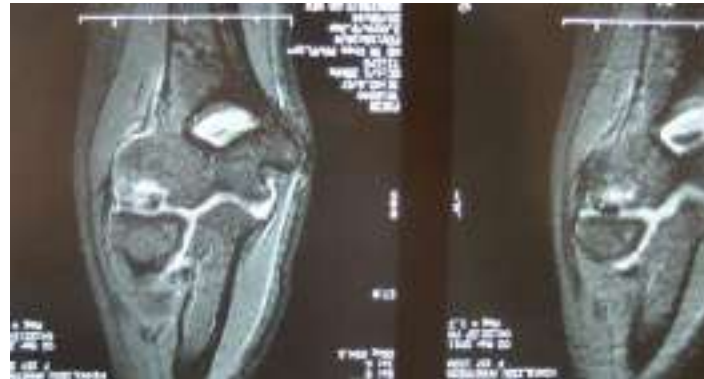# Οστεοχονδρίτιδα αστραγάλου

- ▶ Ακτινολογική διαίρεση Berndt and Harty
  - ▶ Stage 1 Υποχόνδριο κάταγμα στο χείλος του αστραγάλου
  - ▶ Stage 2 Μερικός διαχωρισμός στο κάταγμα
  - ▶ Stage 3 Πλήρης διαχωρισμός αλλά απαρεκτόπιστο
  - ▶ Stage 4 Αποκόλληση του τμήματος
- 

# Οστεοχονδρίτιδα αγκώνα

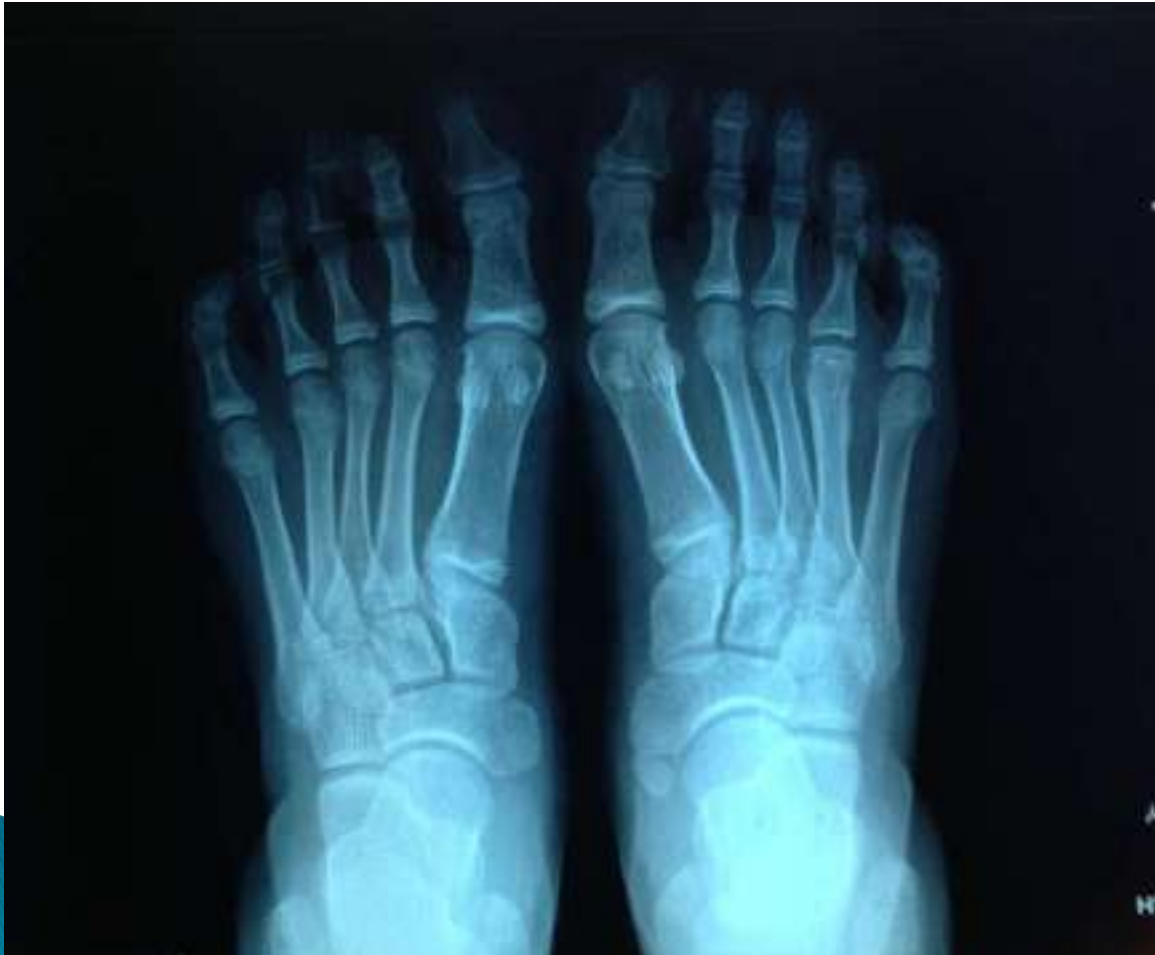


# Οστεοχονδρίτιδα αγκώνα MRI



# ΟΣΤΕΟΧΟΝΔΡΙΤΙΔΑ ΜΕΤΑΤΑΡΣΙΩΝ FREIBERG

- ▶ Αθλήτριες χορού



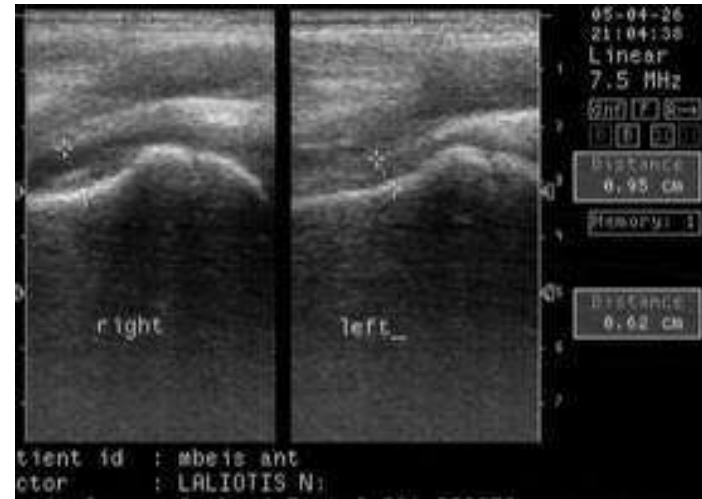
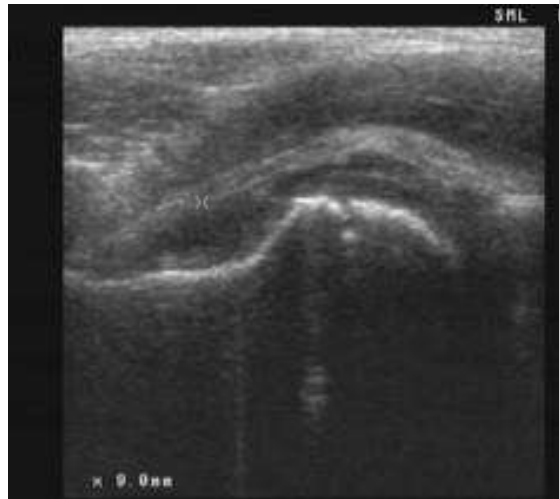
# Επώδυνη χωλότητα στην προσχολική και σχολική ηλικία

- ▶ **ΠΑΡΟΔΙΚΗ ΥΜΕΝΙΤΙΔΑ ΙΣΧΙΟΥ**
  - ▶ ΚΑΤΑΓΜΑΤΑ
    - ▶ Stress fracture
      - ▶ Λοιμώξεις
  - ▶ ΟΣΤΕΟΧΟΝΔΡΙΤΙΔΕΣ
- ▶ Μη ειδικής αρθρίτιδες - ρευματοπάθειες
  - ▶ νεοπλάσματα

# Παροδική υμενίτιδα ισχίου

- ▶ Αιφνίδια εισβολή χωλότητας, αδυναμία βάρδισης
- ▶ Εντόπιση του πόνου στην πάσχουσα περιοχή
- ▶ Καλή γενική κατάσταση
- ▶ Ελάττωση δραστηριοτήτων
- ▶ ΠΕΡΙΟΡΙΣΜΟΣ ΕΣΩ ΣΤΡΟΦΗΣ ΙΣΧΙΟΥ
- ▶ Υπερηχογραφικά ενδαρθρική συλλογή

# Παροδική υμενίτιδα ισχίου

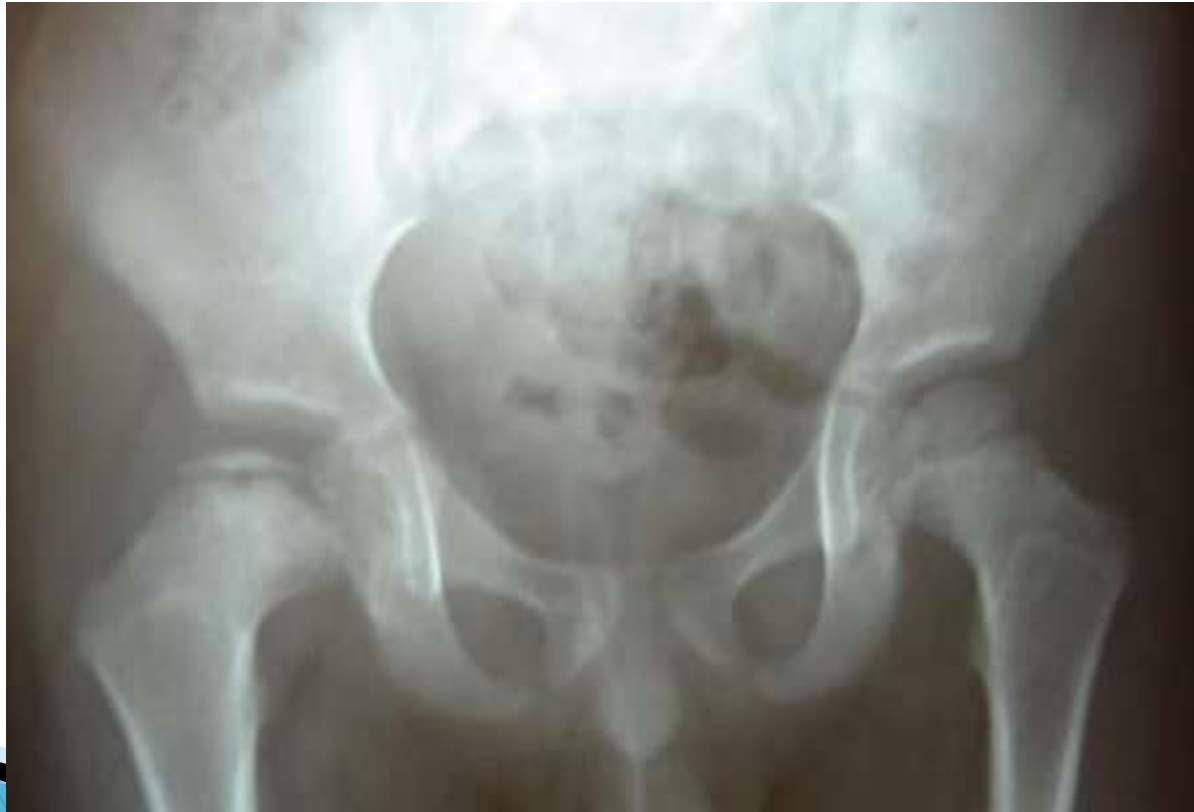

- ▶ Κλινική και υπερηχογραφική διάγνωση

# Παροδική υμενίτιδα ισχίου

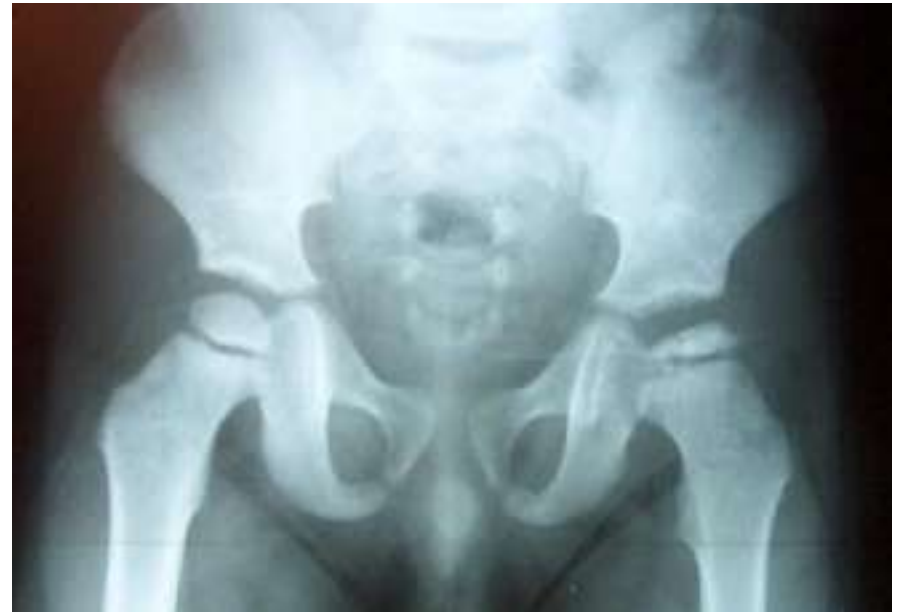- ▶ Περιορισμός δραστηριοτήτων
- ▶ Σταδιακά επαναφορά στις δραστηριότητες
- ▶ Ποσοστό υποτροπής 7–9%
- ▶ ΕΛΕΓΧΟΣ σε παρατεταμένη διάρκεια του περιορισμού κίνησης
- ▶ **ΕΛΕΓΧΟΣ** σε ηλικίες μικρότερες από 2 έτη και σε ηλικία μεγαλύτερη από 10 έτη

Οστεοχονδρίτιδα ισχίου  
Επιμένουσα ΑΝΩΔΥΝΗ χωλότητα,  
μακρού χρόνου υμενίτιδα



# Perthes

- ▶ Αποφόρτιση
- ▶ Συντηρητική ή χειρουργική θεραπεία
- ▶ ΥΔΡΟΘΕΡΑΠΕΙΑ

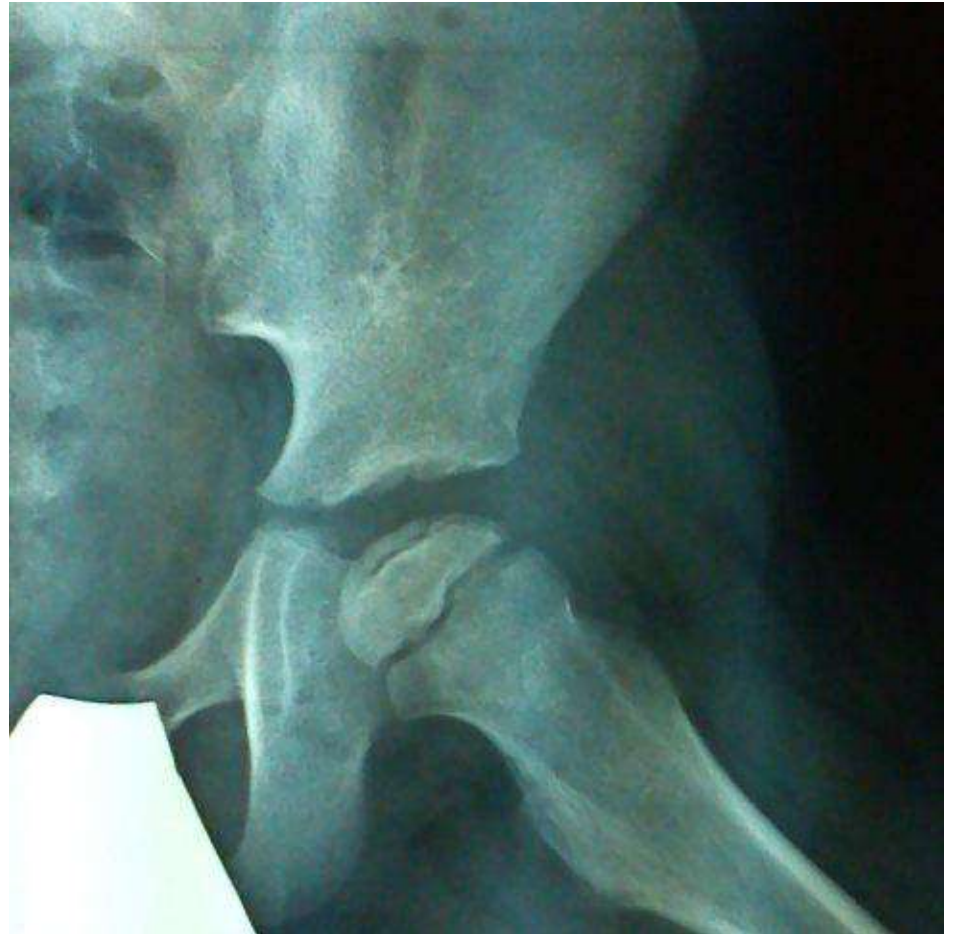

# Salter classification

- ▶ Extend of subchondral fracture

Salter and Thomson

J Bone Joint Surg A 1984

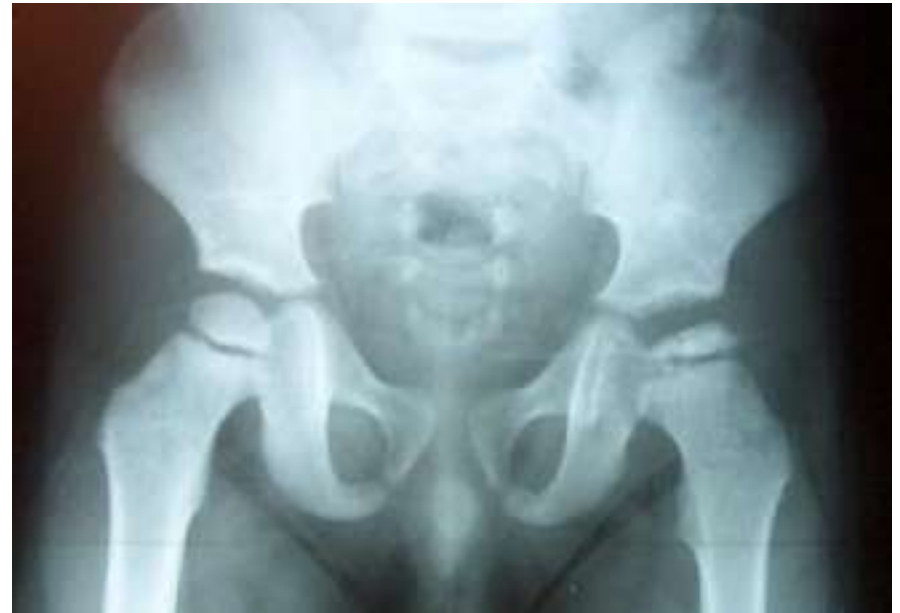

# Herring classification

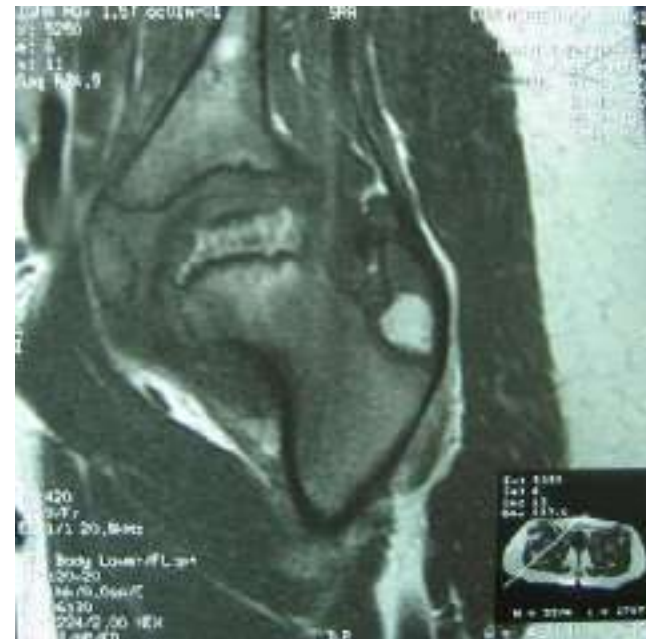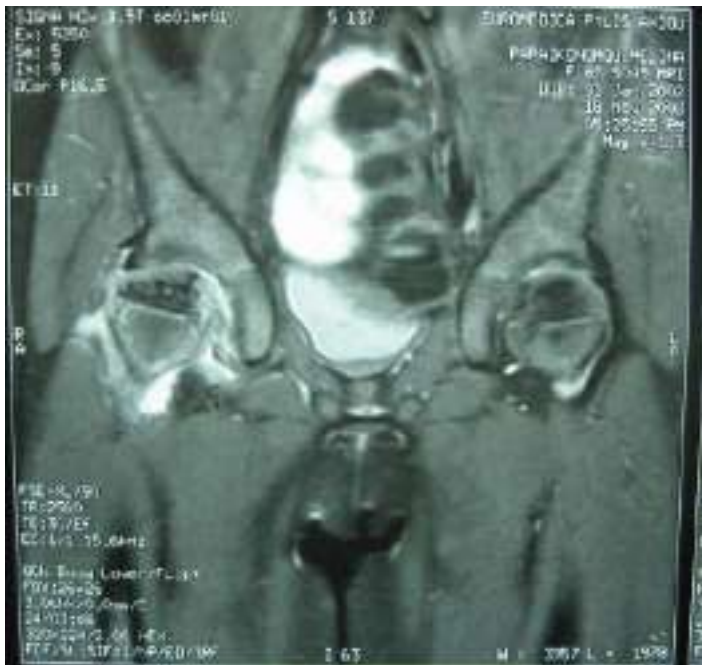- ▶ Height of the lateral part of the epiphysis , in fragmentation stage
- ▶ Measurements on AP xray
- ▶ Estimation of the type
- ▶ Three types A B C
- ▶ Intermediate B/C

Herring et al

J Pediatr Orthop 1992

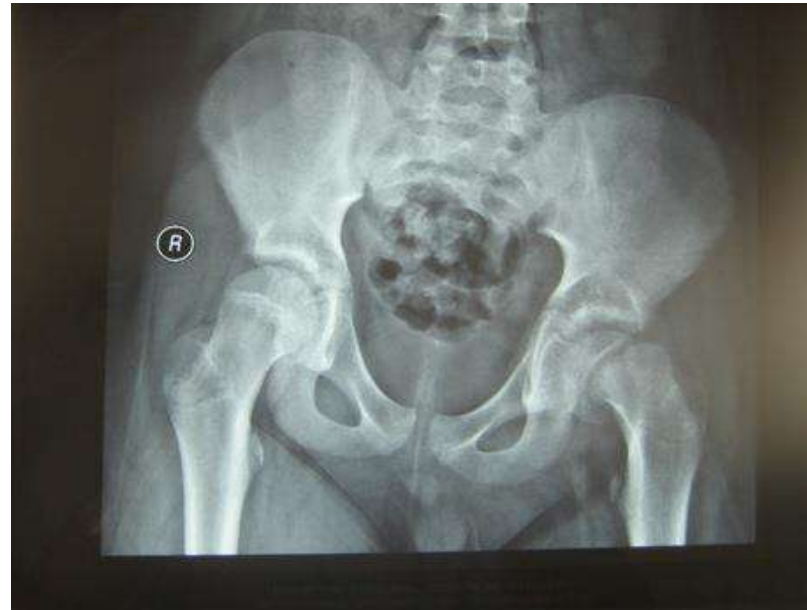
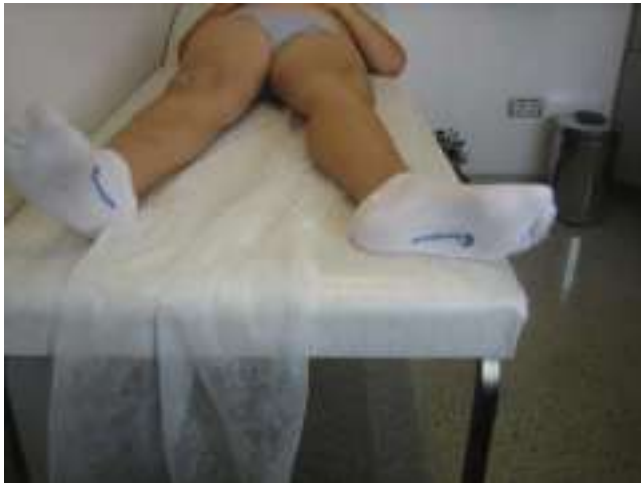
# MRI in Perthes



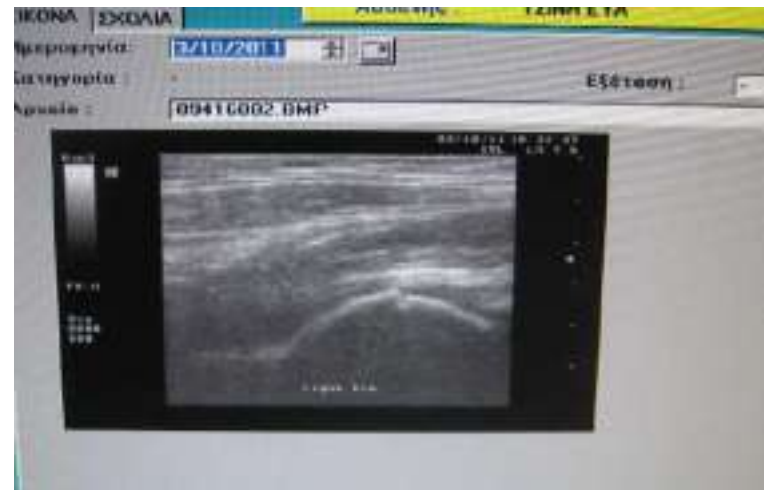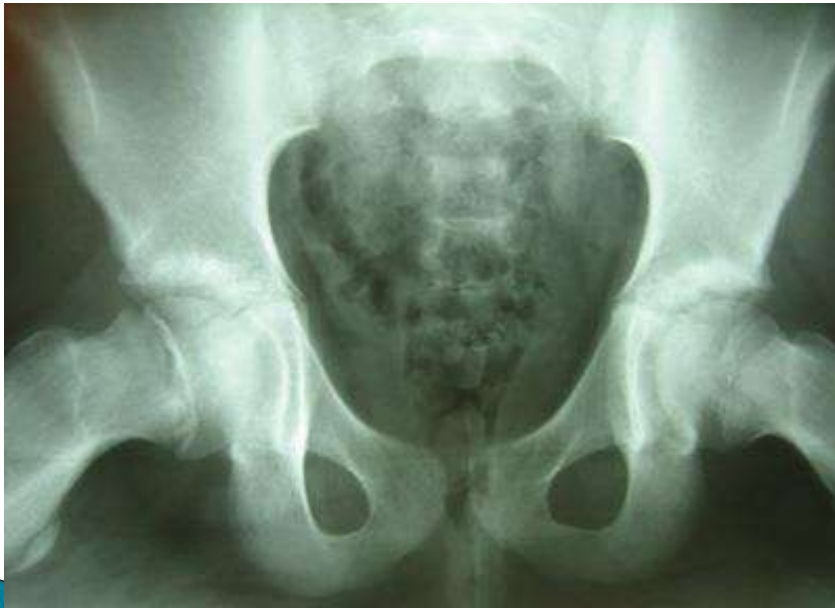# Επιφυσιολίσθηση

- ▶ Βαθμός παρεκτόπισης
- ▶ χειρουργική θεραπεία



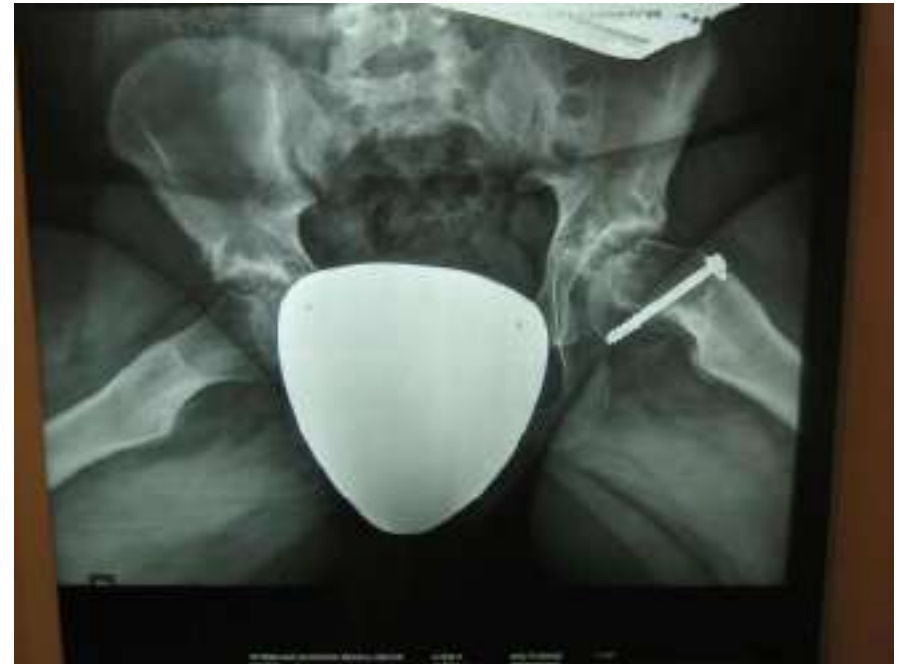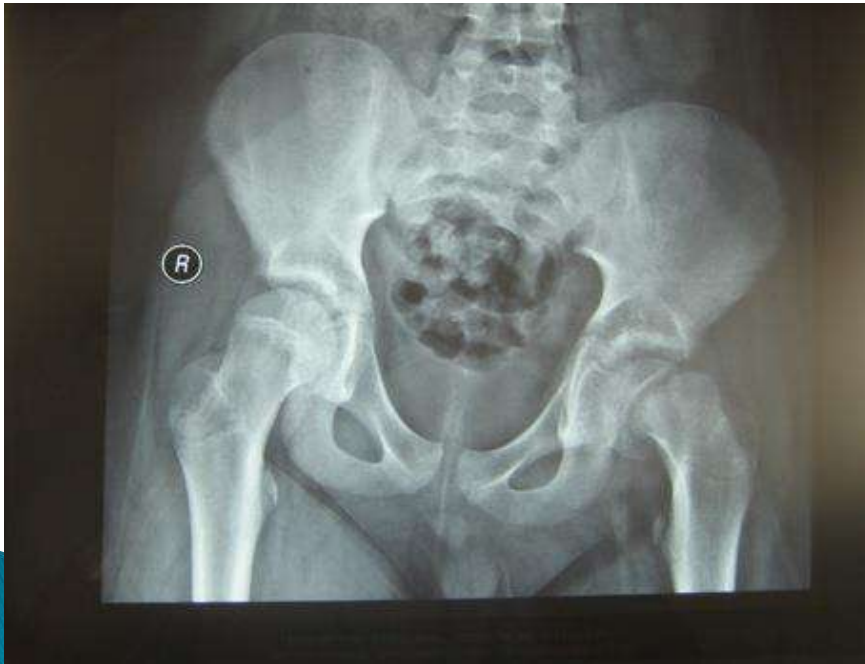# Επιφυσιολίσθηση

- ▶ Κύρια αιτία επώδυνης χωλότητας στην εφηβική ηλικία



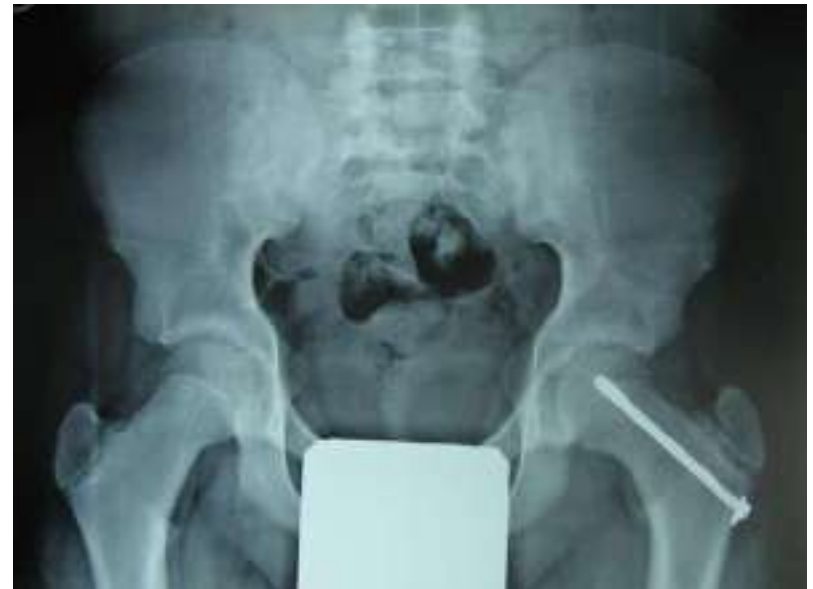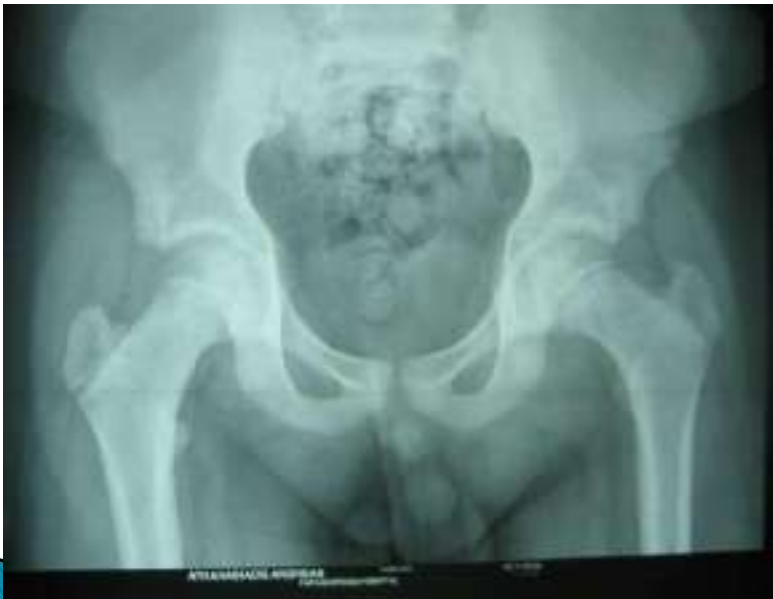# Επιφυσιολίσθηση

- ▶ χειρουργική θεραπεία
- ▶ Ακρίβεια στην αντιμετώπιση



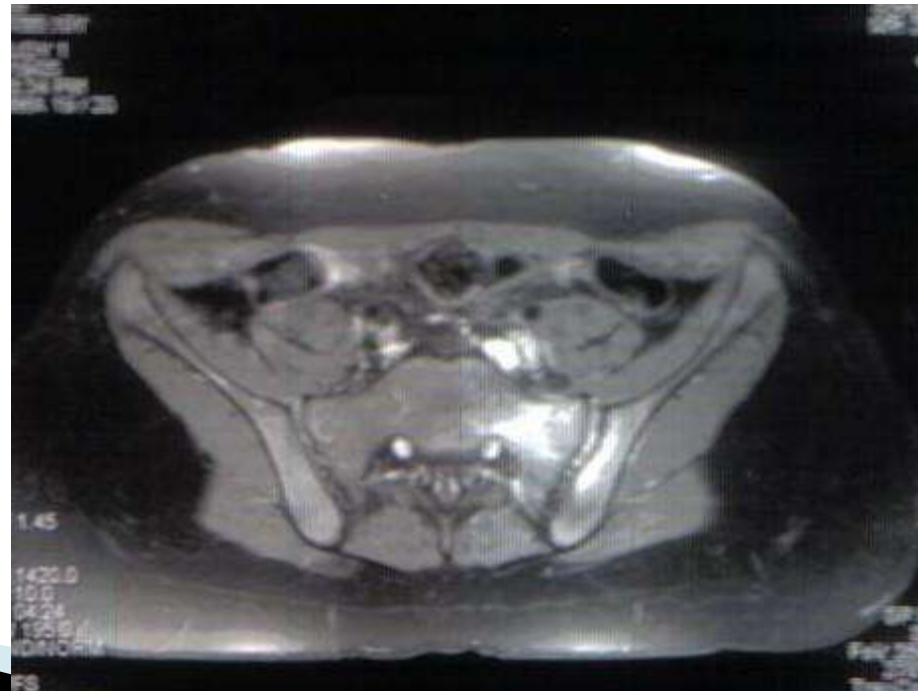# Επιφυσιολίσθηση

- ▶ Χειρουργική θεραπεία

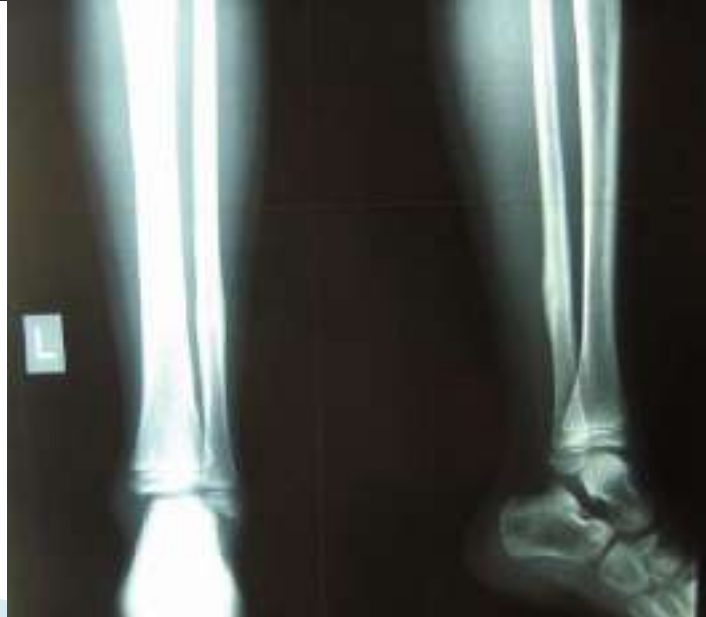
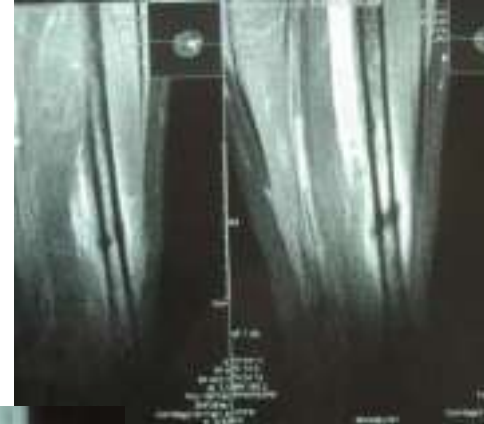
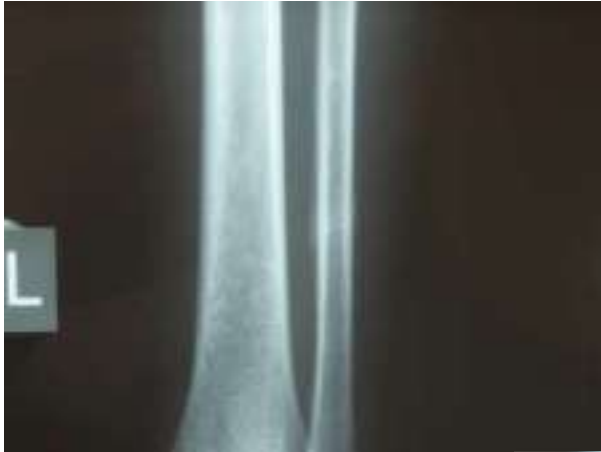# ΙΕΡΟΛΑΓΟΝΙΤΙΔΑ

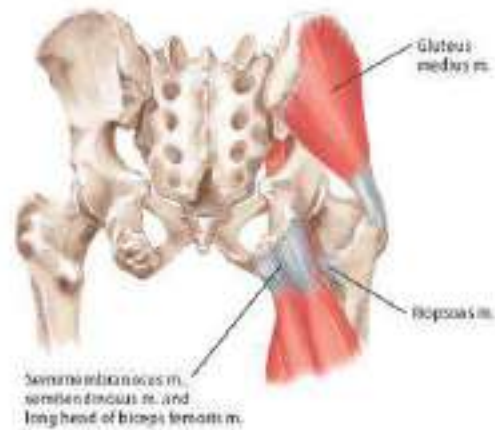
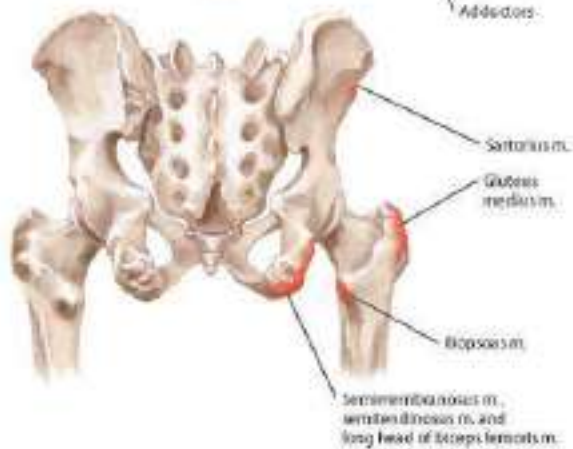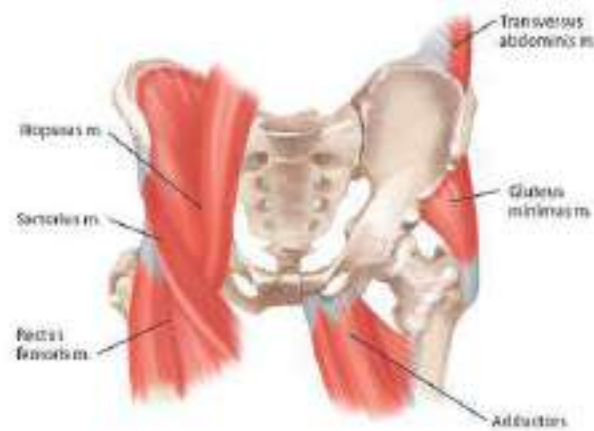
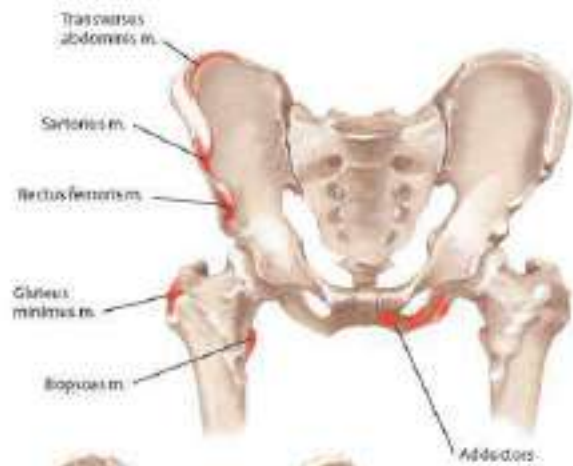- ▶ Άλγος οσφυϊκής και γλουτιαίας χώρας
- ▶ Δυσχέρεια βάδισης, λόρδωση
- ▶ Νευρογενής χωλότητα
- ▶ Ερεθισμός περιτοναίου



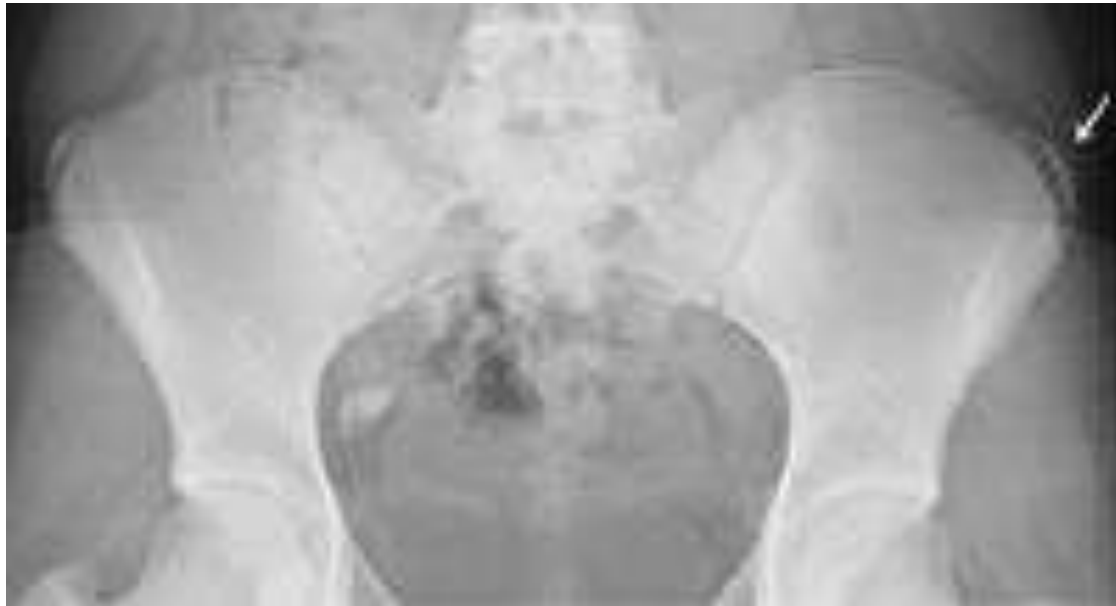# Κατάγματα εκ κοπώσεως



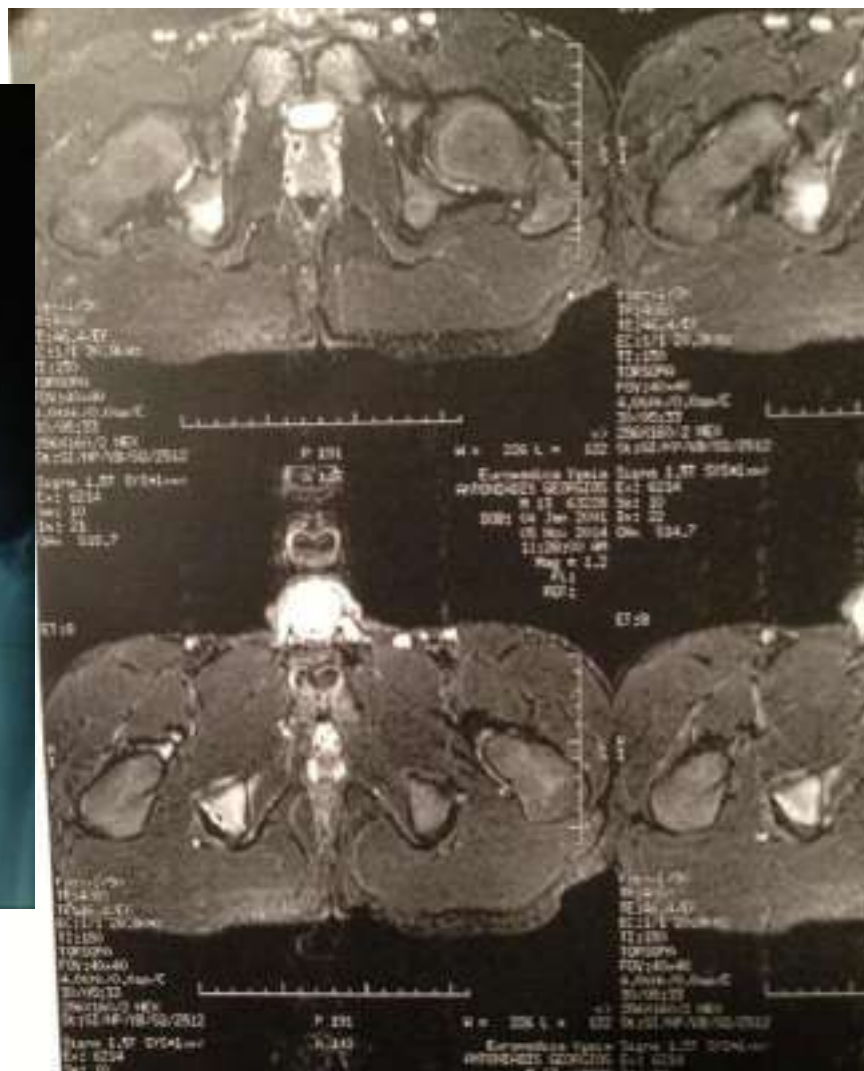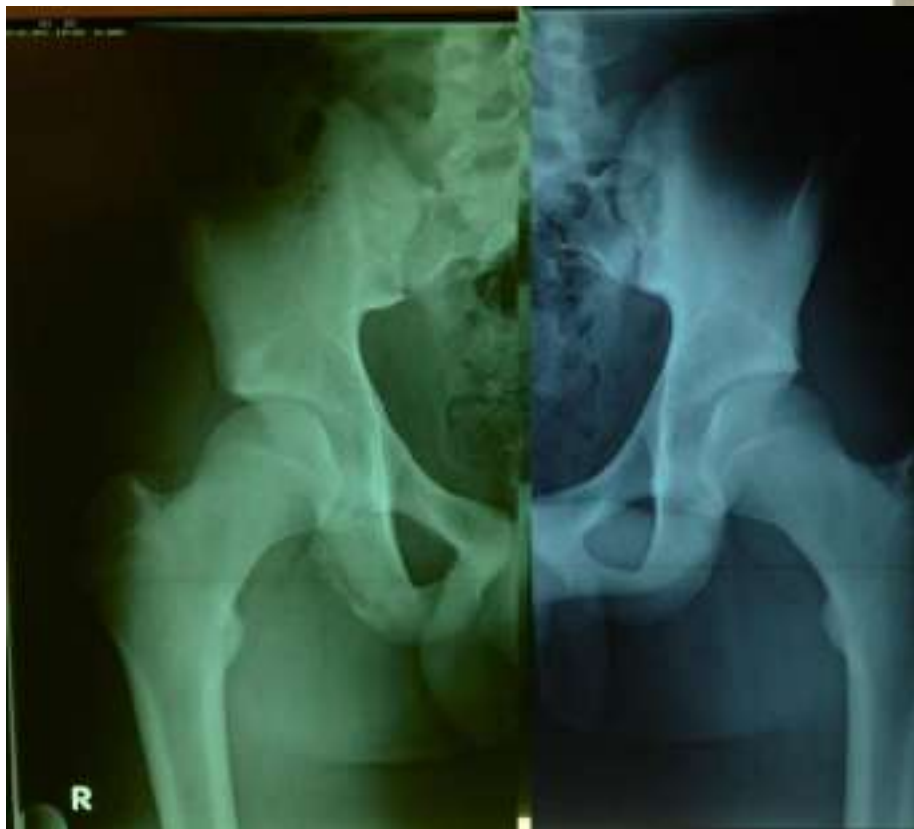# Αποσπαστικά κατάγματα πυελικού δακτυλίου



# Αποσπαστικά κατάγματα πυελικού δακτυλίου



# Αποσπαστική βλάβη ισχιακού κυρτώματος

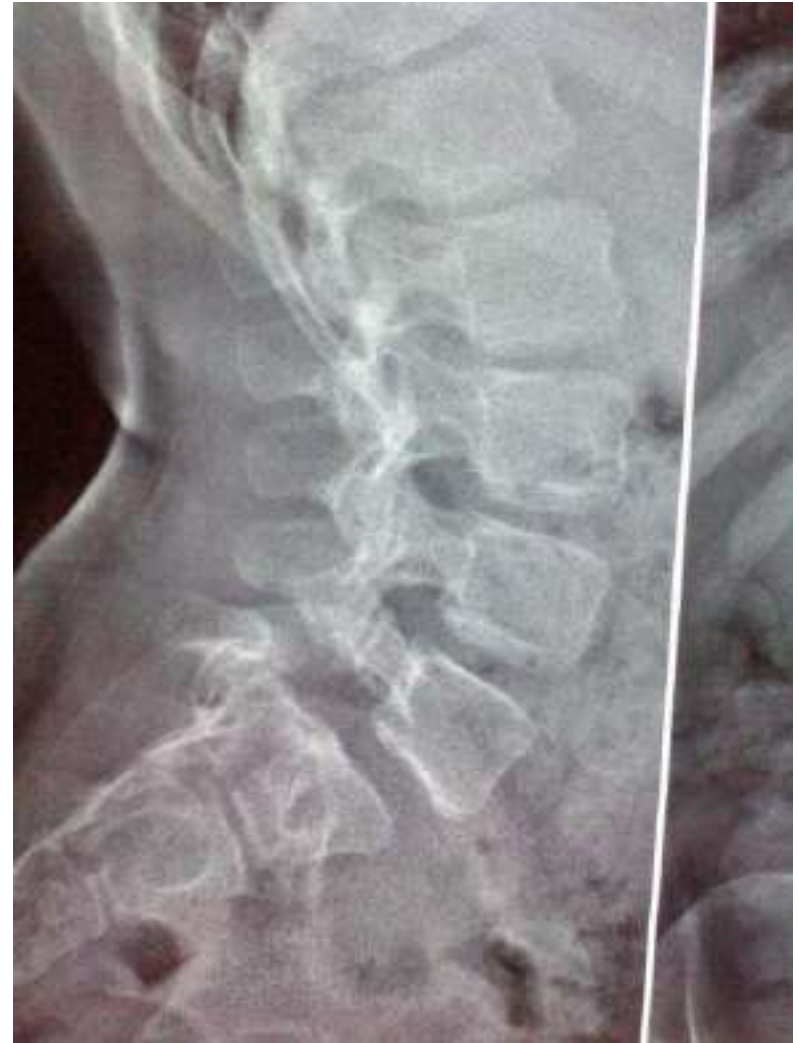
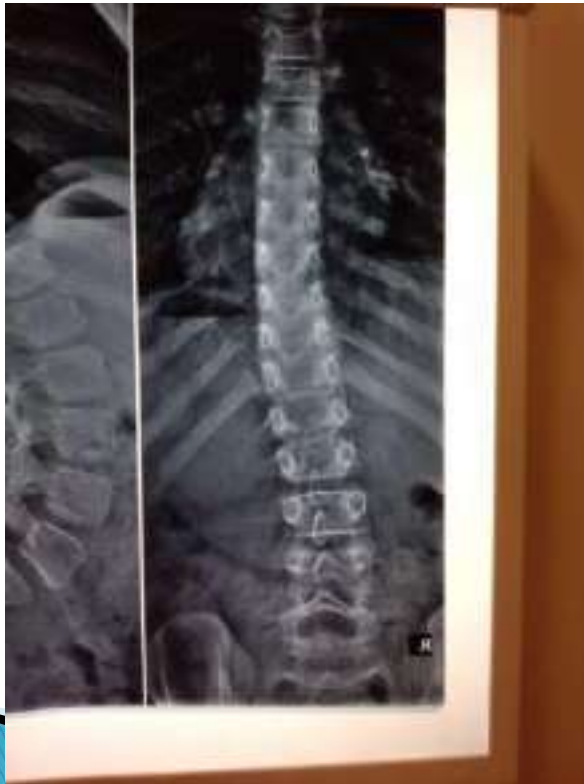
# Οσφυαλγία στην παιδική και εφηβική ηλικία



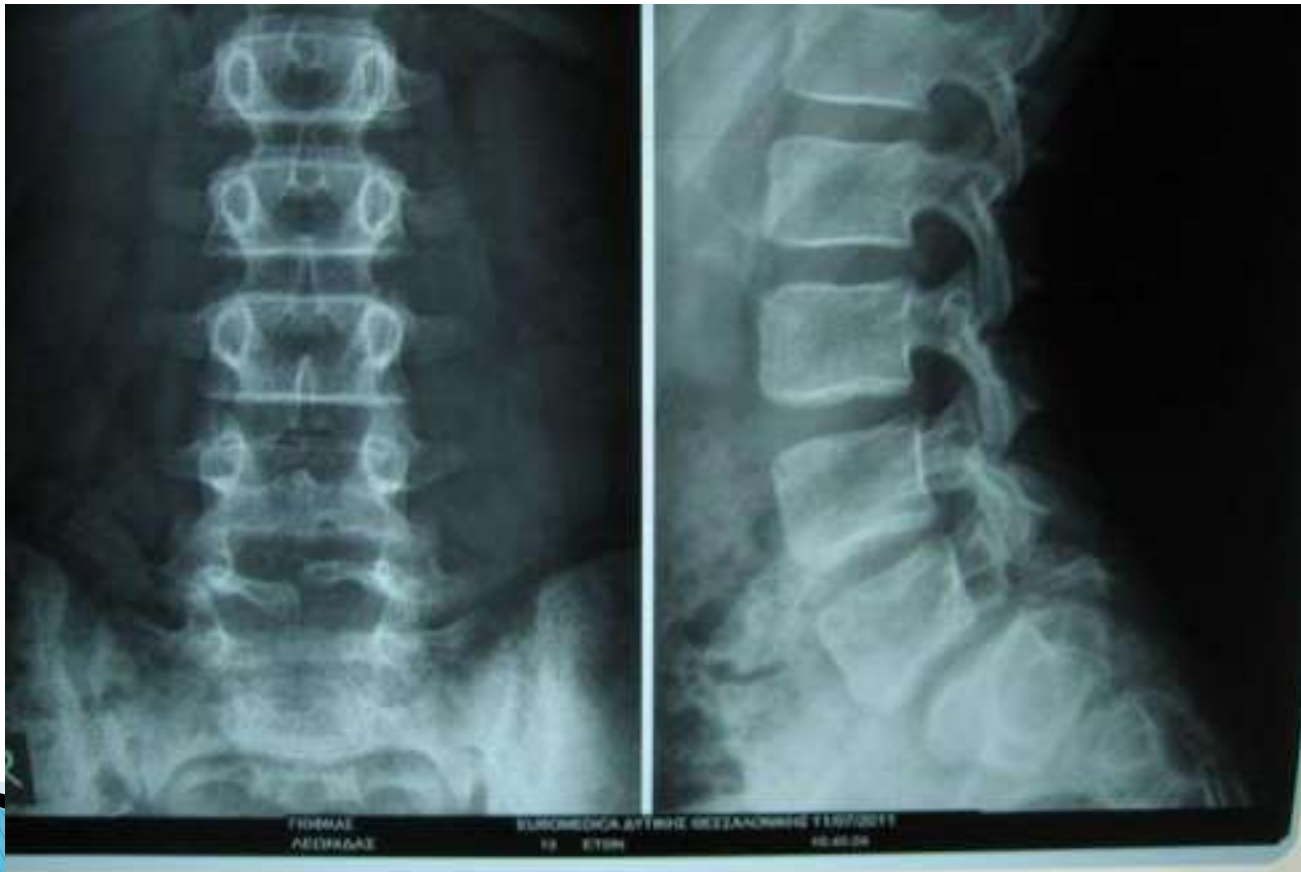# Σπονδυλολίσθηση

- ▶ Επώδυνη κίνηση
- ▶ Αυξημένη λόρδωση



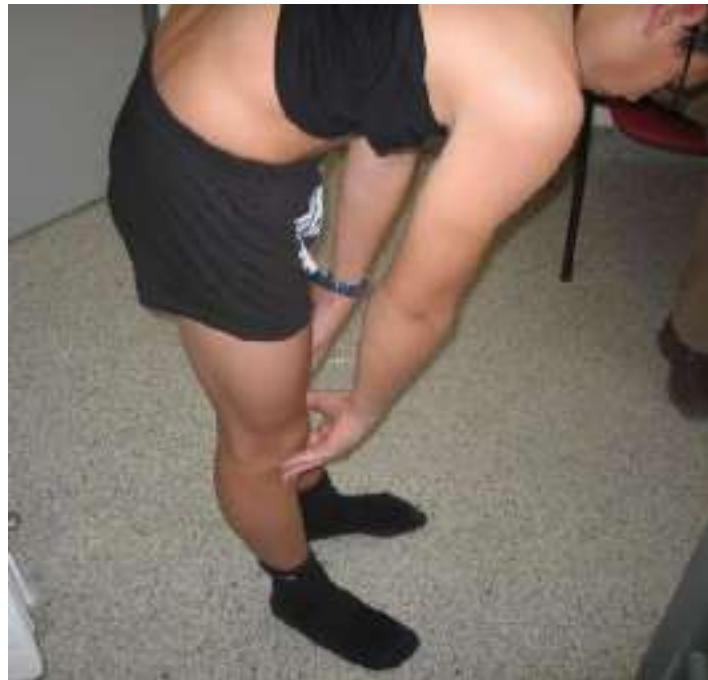# Σπονδυλολίσθηση

- ▶ Περιορισμός δραστηριοτήτων ν
- ▶ Σε σταθερή μορφή, επανέρχεται σε αθλητική δράση



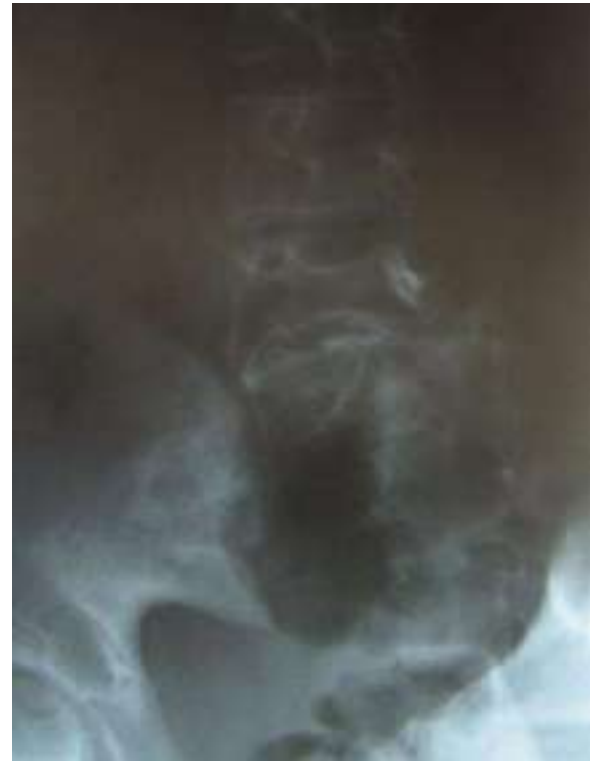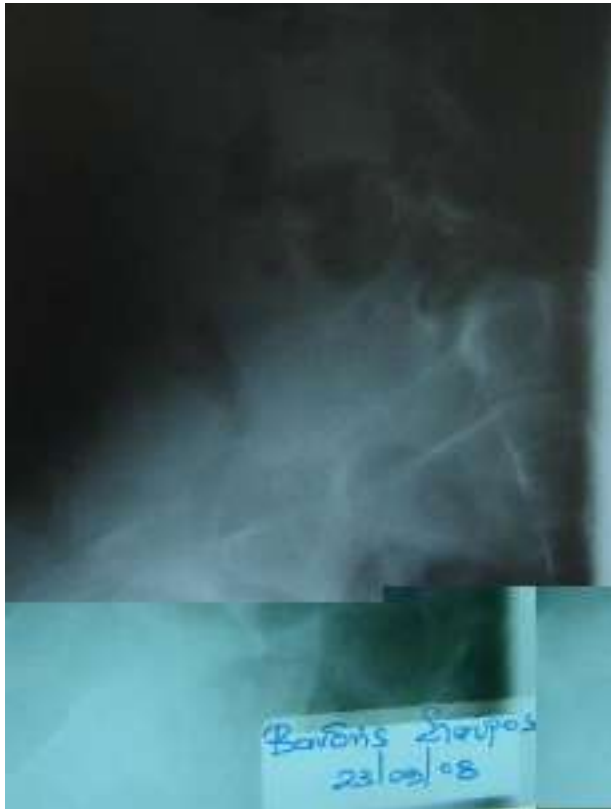# Αθλητής, με δυσχέρεια κίνησης από έτους

- ▶ Αλγος στην ΣΣ, αλλά συμμετέχει σε αθλητικές δραστηριότητες ενεργά



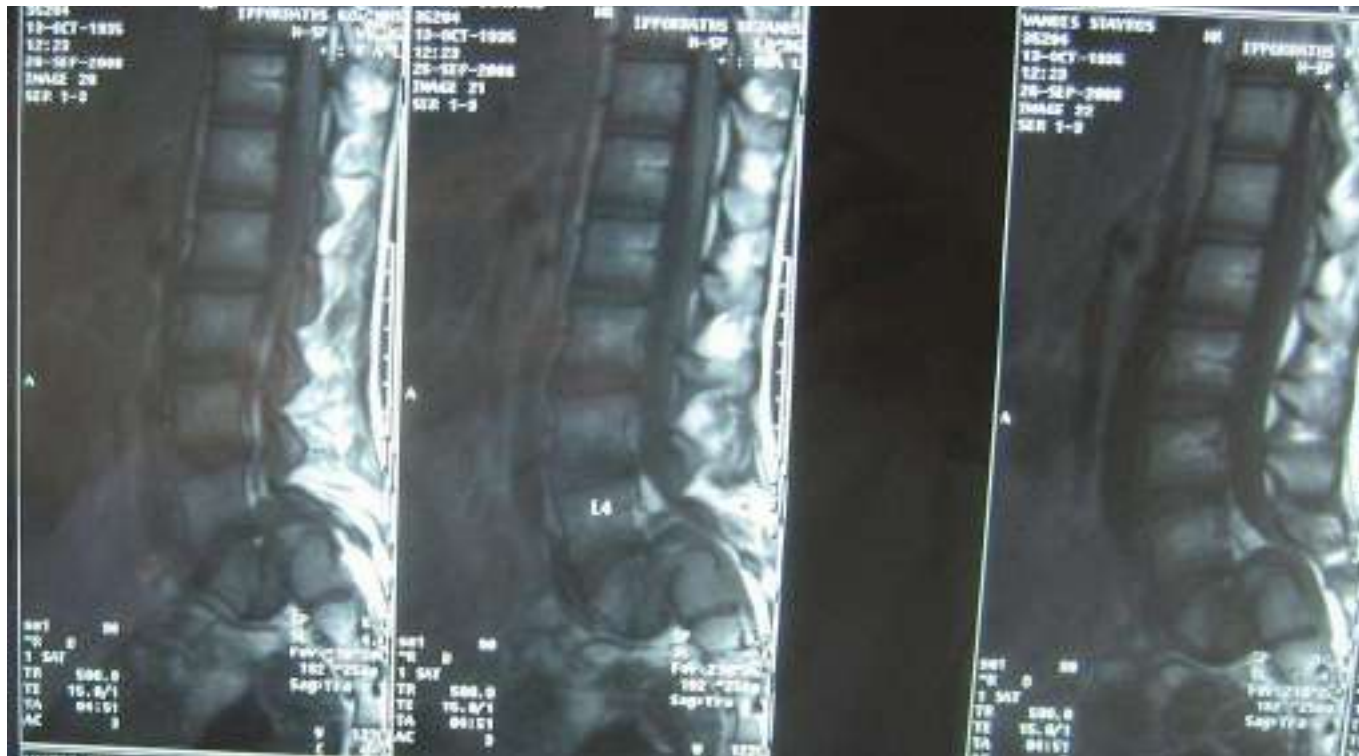# Αθλητής, με δυσχέρεια κίνησης από έτους

- ▶ Ακτινολογική εκτίμηση



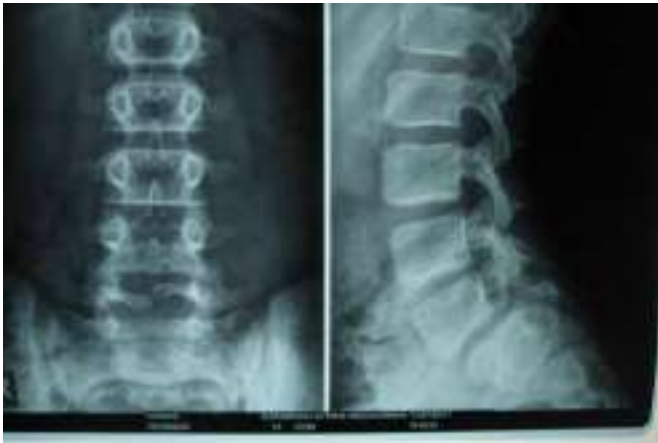# Σπονδυλόπτωση

- ▶ Μαγνητική τομογραφία



# Σπονδυλολίσηση

- ▶ Επιλογή αθλητικών δραστηριοτήτων



# Αθλητικές δραστηριότητες αναπτυσσόμενος σκελετός

- ▶ Βοηθά στην καλή μυϊκή και οστική ανάπτυξη
- ▶ Κίνδυνοι από την υπέρχρηση
- ▶ Παθολογία του παιδικού σκελετού που καλύπτεται στα πλαίσια της καταπόνησης
- ▶ Η ΣΩΣΤΗ ΑΘΛΗΤΙΚΗ ΔΡΑΣΤΗΡΙΟΤΗΤΑ είναι αναπόσπαστο τμήμα της ανάπτυξης του παιδιού
- ▶ Αθλητική δραστηριότητα σε παιδιά με ΚΙΝΗΤΙΚΗ ΔΙΑΤΑΡΑΧΗ - ΕΓΚΕΦΑΛΙΚΗ ΠΑΡΑΛΥΣΗ

# Αθλητικές δραστηριότητες αναπτυσσόμενος σκελετός



# Thank you

